



Ciencia Ergo Sum

ISSN: 1405-0269

ciencia.ergosum@yahoo.com.mx

Universidad Autónoma del Estado de México  
México

Vargas García, María; Quintana Sánchez, Erendira; Aguilera-Reyes, Ulises; Monroy-Vilchis, Octavio;  
Victoria Mora, José Mauro; Luna Blasio, Arturo; Fajardo Guadarrama, Víctor M.  
El aparato urogenital del pecarí de collar (Pecari tajacu Chordata: Artiodactyla): un estudio anatómico  
Ciencia Ergo Sum, vol. 22, núm. 1, marzo-junio, 2015, pp. 54-62  
Universidad Autónoma del Estado de México  
Toluca, México

Disponible en: <http://www.redalyc.org/articulo.oa?id=10434128007>

- Cómo citar el artículo
- Número completo
- Más información del artículo
- Página de la revista en redalyc.org

redalyc.org

Sistema de Información Científica  
Red de Revistas Científicas de América Latina, el Caribe, España y Portugal  
Proyecto académico sin fines de lucro, desarrollado bajo la iniciativa de acceso abierto

# El aparato urogenital del pecarí de collar (*Pecari tajacu* Chordata: Artiodactyla): un estudio anatómico

María Vargas García\*, Erendira Quintana Sánchez\*\*, Ulises Aguilera-Reyes\*, Octavio Monroy-Vilchis\*,  
José Mauro Victoria Mora\*\*, Arturo Luna Blasio\*\* y Víctor M. Fajardo Guadarrama\*\*

Recepción: 25 de octubre de 2013

Aceptación: 11 de marzo de 2014

\*Faculta de Ciencias, Universidad Autónoma del Estado de México, México.

\*\*Facultad de Medicina Veterinaria y Zootecnia, Universidad Autónoma del Estado de México, México. Correos electrónicos: mariagem\_90@hotmail.com; erequintana@gmail.com; uaguilera22@gmail.com; tavomonroyvilchis@gmail.com; mauro\_victoria@yahoo.com.mx; dr\_arturo\_luna@yahoo.com.mx y fajardo.vic@gmail.com

Agradecemos al biólogo Manuel Pérez y al MVZ Guillermo Domínguez por su excelente ayuda en la colecta de datos y búsqueda de bibliografía, quien también apoyó en el manejo de los animales. A los revisores, quienes con sus comentarios ayudaron a enriquecer el presente estudio. A Semarnat y CEPANAF por la donación de los animales y al proyecto UAEMex-2556/2007-U por el financiamiento.

**Resumen.** Con la finalidad de incrementar la información sobre la fisiología reproductiva del pecarí de collar (*Pecari tajacu*) se realizó una descripción anatómica del aparato urogenital (AU) de esta especie. Se utilizaron ocho hembras y cinco machos que fueron anestesiados y perfundidos con solución de McKormik. Se realizaron disecciones para extraer el AU y se describieron sus componentes. El AU del pecarí de collar es característico del mamífero pero presenta similitudes con el AU del cerdo. Este trabajo es el primer reporte donde se describe un seno urogenital, las glándulas vestibulares y la musculatura estriada asociada a la vulva. Es también, el primer reporte del AU masculino del pecarí de collar, encontrándose algunas características exclusivas de esta especie.

**Palabras clave:** aparato urogenital, anatomía, pecarí de collar.

## Urogenital System of Collared Peccary (*Pecari Tajacu* Chordata: Artiodactyla): an Anatomical Study

**Abstract.** The collared peccary (*Pecari tajacu*) is an ungulate animal and little is known about its reproductive physiology. In this work, an anatomic description of the urogenital apparatus (UA) was performed. Eight female and five male collar peccaries were anesthetized and perfused with McKormik solution. The UA was dissected out and its structures were further described. The UA of the collared peccary was found to be typical of mammals and it shared many features with the UA of the pig. Thus far, this is the first report to describe structures such as the urogenital sinus, vestibular glands and vulva-associated striated muscle in females. It is also the first description of the male UA of the collared peccary in which several exclusive characteristics were found.

**Key words:** Urogenital Apparatus, Anatomy, Collared Peccary.

## Introducción

El pecarí de collar (*Pecari tajacu*) es un mamífero ungulado perteneciente a la familia Tayassuidae que se distribuye únicamente en el continente americano, desde el sur de Estados Unidos hasta el norte de Argentina (Mayor *et al.*, 2004). Esta especie es una fuente importante de proteína para los habitantes de las comunidades rurales de México, por lo que es cazada tanto para su consumo como para el comercio de los productos que de ella se derivan, que es una de las razones por las cuales las poblaciones de este

ungulado han desaparecido de extensas regiones en el centro de México (Ceballos y Oliva, 2005).

Ante esta problemática, la especie se ha incluido en los programas de crianza en cautiverio con la finalidad de reducir la presión de cacería a la cual se ve sometida; además, es considerada adecuada para la crianza debido a que presenta un crecimiento rápido, similar a otras especies pertenecientes a los suínos; no obstante, aún se desconocen aspectos de su biología reproductiva (Mayor *et al.*, 2004) e inclusive, aspectos anatómicos de su aparato urogenital (AU). Lo anterior cobra relevancia debido a que el adecuado manejo de

la fauna silvestre depende del conocimiento que se tenga de la especie y, en este sentido, los trabajos que se enfocan al estudio de las estructuras que participan en la reproducción del pecarí son escasos pero resultan indispensables (Mayor *et al.*, 2004).

Con base en lo anterior, Mayor *et al.* (2004) describen algunas características de los órganos tubulares que componen al AU de la hembra del pecarí, tales como los cuernos uterinos, el útero, la vagina y la vulva; sin embargo, los autores se enfocan en las características histológicas de dichos órganos, por lo que la descripción de la anatomía gruesa queda descrita pobremente.

Por otra parte, pocos son los estudios enfocados en la biología reproductiva en el macho de pecarí. Hellgren *et al.* (1989) describen variaciones fisiológicas relacionadas con la testosterona y algunas características de la función testicular; en cambio, otros trabajos abordan las características histológicas de las glándulas accesorias y de los conductos espermáticos (García *et al.*, 2000a; García *et al.*, 2000b). En cuanto a la anatomía gruesa de dichas estructuras apenas se menciona, por lo que es necesario incrementar el escaso conocimiento que se tiene del AU en esta especie.

De esta manera, se describe la anatomía gruesa de los componentes principales del AU del pecarí contribuyendo así al conocimiento de su biología reproductiva que será útil para optimizar la crianza en cautiverio con el fin de aminorar la presión de caza a la que se encuentran sometidas las poblaciones de vida libre.

**1. Método**

**1.1. Obtención de los animales y procesamiento**

Se utilizaron ocho hembras y cinco machos de pecarí de collar obtenidos del Parque Estatal El Ocotil, situado en el municipio de Timilpan, Estado de México. Los animales adultos fueron capturados y trasladados al Laboratorio de Anatomía de la Facultad de Veterinaria y Zootecnia de la UAEM (Universidad Autónoma del Estado de México), donde fueron pesados y medidos. La información acerca de la edad y peso de los animales ocupados en este estudio se muestran en la tabla 1.

Los animales fueron anestesiados con ketamina y xilazina (0.38 mg/kg y 10.0 mg/kg respectivamente) y sacrificados mediante una sobredosis de anestésico vía intracardiaca para su disección.

Posteriormente se extrajo el AU a través de una incisión en la línea media desde el abdomen hasta la vagina protuida en el caso de las hembras y del escroto para los machos. Una vez extraídos fueron pesados, medidos y fijados en solución Mac-kormik para preservar las características y coloración del tejido.

**1.2. Descripción anatómica**

Posterior a la fijación, se eliminó el tejido adiposo presente en las estructuras urogenitales para llevar a cabo la identificación y descripción anatómica mediante un microscopio estereoscópico (Nikon modelo SMZ-2T, magnificación X 5). Como apoyo en los nombres de los componentes del AU usamos la Nomenclatura Anatómica Veterinaria (2012).

Los tractos fueron fotografiados usando una cámara (Olimpus modelo E-330) y las imágenes fueron transferidas a la computadora (Dell T3400) para la elaboración de los esquemas.

Debido a las características observadas en el AU femenino y con base en la edad que presentan las hembras en este trabajo fueron divididas en jóvenes (*n* = 5) y viejas (*n* = 3) como se observa en la tabla 1. En los machos utilizados para este estudio sólo se pudo conocer la edad de tres animales; sin embargo, el AU no presenta diferencias en su estructura y forma, por lo que no fue posible dividirlos en jóvenes y viejos (*n* = 5) como en el caso de las hembras (tabla 1).

**1.3. Análisis estadístico**

Para analizar las estructuras que componen al AU femenino en las hembras jóvenes y viejas se utilizó una U de Mann-Whitney debido a que los datos no se distribuyen de manera normal (*Statistics software, version 7 for Windows, StatSoft Inc., USA*) y se utilizó una *P* < 0.05 como mínimo valor de significancia. En este trabajo todos los datos se presentan como la media ± *DE* (tabla 2).

**Tabla 1.** Características de los pecaríes de collar utilizados en este estudio.

	Edad (años)		Peso (kg)	
	Jóvenes	Viejos	Jóvenes	Viejos
Hembras	3.1		25.4	
	5.7		26.0	
	6.1		25.0	
	7.8		24.6	
	8.4		22.3	
		12.6	24.3	
		13.3	26.1	
		14.2	23.3	
	$\bar{x} = 6.2 \pm 1.2$	$\bar{x} = 13.4 \pm 0.6$	$\bar{x} = 24.7 \pm 1.6$	$\bar{x} = 24.6 \pm 2.1$
Machos	5.8		25.6	
	7.0		21.0	
	7.8		22.3	
	-		23.2	
	-		21.7	
	$\bar{x} = 6.8 \pm 0.7$		$\bar{x} = 22.76 \pm 1.4$	

Nota: Las hembras fueron divididas en jóvenes (*n* = 5,  $\bar{x} = 6.2 \pm 1.2$  años, con un rango de edad de 3.1 a 8.4 años) y viejas (*n* = 3,  $\bar{x} = 13.4 \pm 0.6$  años, con un rango de edad de 12.6 a 14.2 años). Sólo se pudo conocer la edad de tres machos (*n* = 3,  $\bar{x} = 6.8 \pm 0.7$  año, con un rango de edad de 5.8 a 7.8 años)

Fuente: elaboración propia.

## 2. Resultados

### 2. 1. Aparato urogenital femenino

El aparato urogenital (AU) femenino se encuentra localizado en una posición dorsal cercano al techo de la cavidad abdominal. Este aparato está compuesto de ovarios, oviductos, cuernos uterinos y úteros, que son estructuras pareadas y localizadas cerca de la cuarta vértebra lumbar en una posición transversal a la vagina. A lo largo de la vagina converge la

uretra proveniente de la vejiga, la cual desemboca en la última porción caudal de la vagina en una estructura llamada seno urogenital para terminar posteriormente en la vulva, donde se localiza el clítoris (figura 1A). Pese a que anatómicamente se encontraron las estructuras típicas del AU del mamífero, se observó una dramática diferencia posiblemente relacionada con la edad o envejecimiento que afecta la estructura y forma del AU en las hembras con mayor edad como se observa en la figura 1B.

**Tabla 2.** Medidas macroscópicas (media ± DE) de las estructuras del aparato urogenital en las hembras del pecarí de collar.

Estructuras	Ancho (cm)		Largo (cm)	
	Jóvenes	Viejos	Jóvenes	Viejos
Ovarios	1.6 ± 0.3	1.0 ± 0.1*	2.0 ± 0.2	1.3 ± 0.1*
Tubos uterinos	0.5 ± 0.2	0.4 ± 0.05	10.5 ± 1.1	6.3 ± 1.1*
Cuernos uterinos	3.1 ± 0.2	1.5 ± 0.2*	15.7 ± 1.7	10.3 ± 0.5*
Cuerpo uterino	1.8 ± 0.4	1.0 ± 0.2*	3.9 ± 0.6	1.8 ± 0.1*
Cérvix	3.2 ± 0.3	1.9 ± 0.3*	7.0 ± 1.2	3.8 ± 0.2*
Vagina	0.5 ± 0.08	0.4 ± 0.08	17.0 ± 0.8	10.2 ± 0.9*
Seno Urogenital	2.4 ± 0.2	2.2 ± 0.1	2.7 ± 0.2	2.3 ± 0.1
Vulva	5.2 ± 0.4	4.9 ± 0.1	4.0 ± 0.2	3.8 ± 0.2

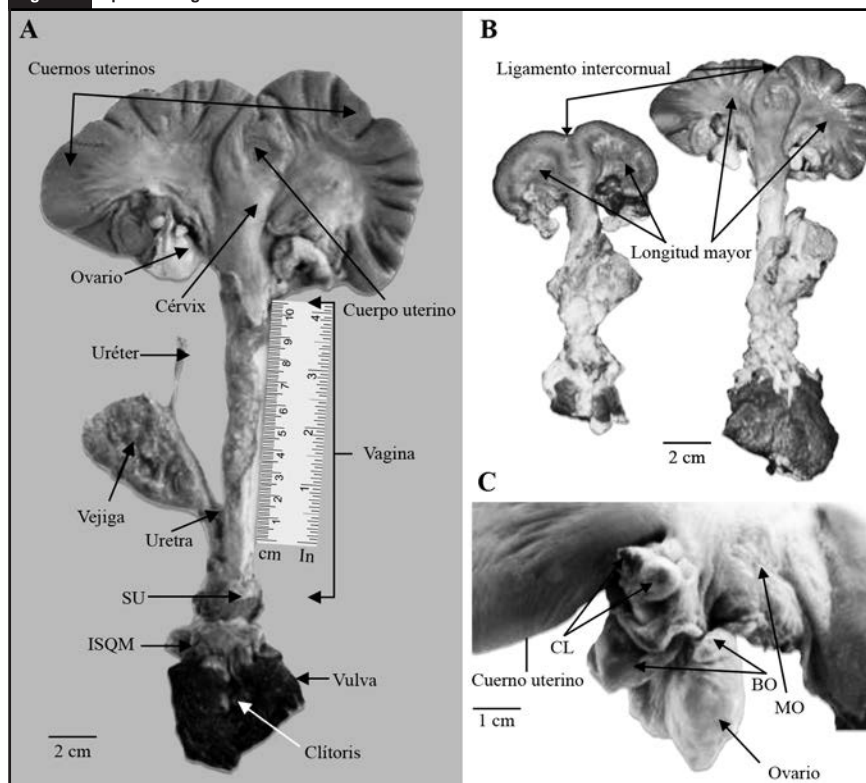
Nota: se presentan diferencias significativas en el largo y ancho de las estructuras entre las hembras jóvenes y viejas (U de Mann-Whitney, \*P < 0.05). Fuente: elaboración propia.

#### 2. 1. 1. Ovarios

Los ovarios se encuentran envueltos en una bursa ovárica rodeados generalmente de tejido adiposo que también rodea el mesovarium y el mesosalpinx (figura 1C). La presencia de folículos fueron observados como cuerpos transparentes en cada uno de los ovarios y los cuerpos lúteos se observaron como estructuras circulares u ovoides que sobresalían de los ovarios (figura 1C). La bursa ovárica está formada por el infundíbulo, el cual rodea completamente al ovario y continúa hacia los tubos uterinos.

Particularmente, las hembras viejas presentaron menor cantidad del tejido adiposo que envuelve a los ovarios y la presencia de folículos fue escasa; además, se encontraron diferencias significativas en el tamaño de los ovarios tanto en el ancho ( $U_{3,2} = 4.56, P < 0.05$ ) como en el largo ( $U_{3,2} = 3.67, P < 0.05$ ), y un aspecto más fibroso (tabla 2 y figura 1B).

**Figura 1.** Aparato urogenital femenino.



Nota: A = aparato urogenital completo de la hembra del pecarí de collar (*Pecari tajacu*), seno urogenital (SU), músculo isquiocavernoso (ISQM). B = fotografía del aparato urogenital de la hembra vieja (izquierda) y de la hembra joven (derecha). Nótese la diferencia en el tamaño. C = ovario de la hembra del pecarí de collar mostrando el cuerpo lúteo (CL), la bursa ovárica (BO) y el mesovarium (MO). Fuente: elaboración propia.

#### 2. 1. 2. Tubos uterinos

Los tubos uterinos atraviesan el mesosalpinx para comunicarse con los cuernos uterinos. La porción correspondiente al infundíbulo se presenta en forma de olán, y continúa hasta la porción de la ampolla donde se presenta una marcada diferencia en el diámetro, que se vuelve mayor a medida que continúa a la región del istmo. Los tubos uterinos finalizan hasta la unión con los cuernos uterinos (figura 2). En el caso de las hembras viejas, aunque los tubos uterinos presentan las mismas características anatómicas que las hembras jóvenes, se observó que el largo de esta estructura tubular fue significativamente menor que en las hembras jóvenes ( $U_{3,2} = 16.79, P < 0.05$ ) (tabla 2).

2. 1. 3. Cuernos uterinos

Los cuernos uterinos son estructuras alargadas y flexibles dispuestas en asas y unidas entre sí por el ligamento intercornual (figura 1B), los cuales presentan movilidad debido a la extensión del ligamento ancho que sostiene a los ovarios, tubos uterinos y cuerpo del útero. Presentan una vascularización importante irrigada por la arteria ovárica y uterina que se propagan longitudinalmente hasta la vagina.

En particular, en los cuernos uterinos de las hembras viejas se encontró la mayor diferencia estructural y de forma, ya que aunque se presentan como estructuras alargadas, carecen de flexibilidad (figura 1B) observándose como estructuras fibrosas de menor tamaño tanto en el largo ( $U_{3,2} = 6.63, P < 0.05$ ) como en el ancho ( $U_{3,2} = 13.4, P < 0.05$ ) (tabla 2 y figura 1B).

2. 1. 4. Cuerpo uterino

Como se puede observar en las figuras 1A y 1B, el útero es bicornue con un cuerpo uterino pequeño de forma bulbosa tubular y un largo cérvix, el cual se va adelgazando en dirección a la vagina.

En las hembras viejas, el cuerpo uterino y el cérvix presentan diferencias significativas tanto en el ancho ( $U_{3,2} = 2.08, P < 0.05; U_{3,2} = 3.2, P < 0.05$ ) como el largo ( $U_{3,2} = 4.03, P < 0.05; U_{3,2} = 8.92, P < 0.05$ ) de la estructura, siendo menores que en las hembras jóvenes (tabla 2 y figura 1B).

2. 1. 5. Vagina

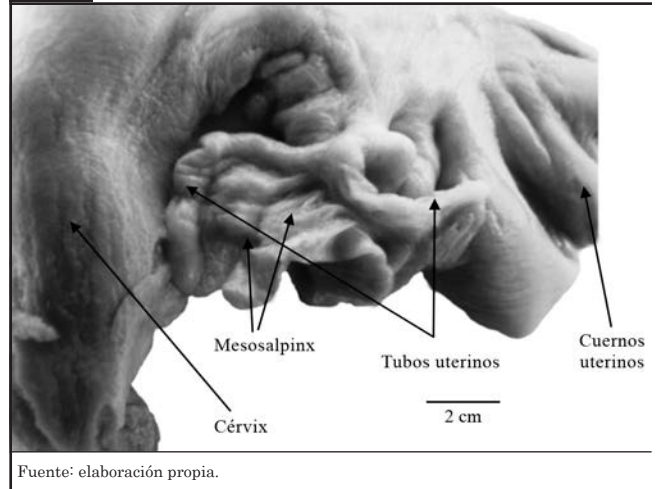
La vagina se presenta como una estructura fibromuscular que se inicia en el cérvix y termina en la vulva (figura 1A y 1B). En la parte craneal de la vagina se encuentra el seno urogenital, estructura que no había sido reportada hasta ahora, en el cual convergen el sistema reproductor (vagina) y urinario (uretra) y presenta apariencia globosa; es altamente vascularizado con senos venosos provenientes de la vulva y la vagina (tabla 2 y figura 1A).

La vagina de las hembras viejas presenta diferencias significativas en el largo ( $U_{3,2} = 15.21, P < 0.05$ ), siendo de menor tamaño que en las hembras jóvenes. En el seno urogenital no se encontraron diferencias estadísticas (tabla 2 y figura 1B).

2. 1. 6. Vulva

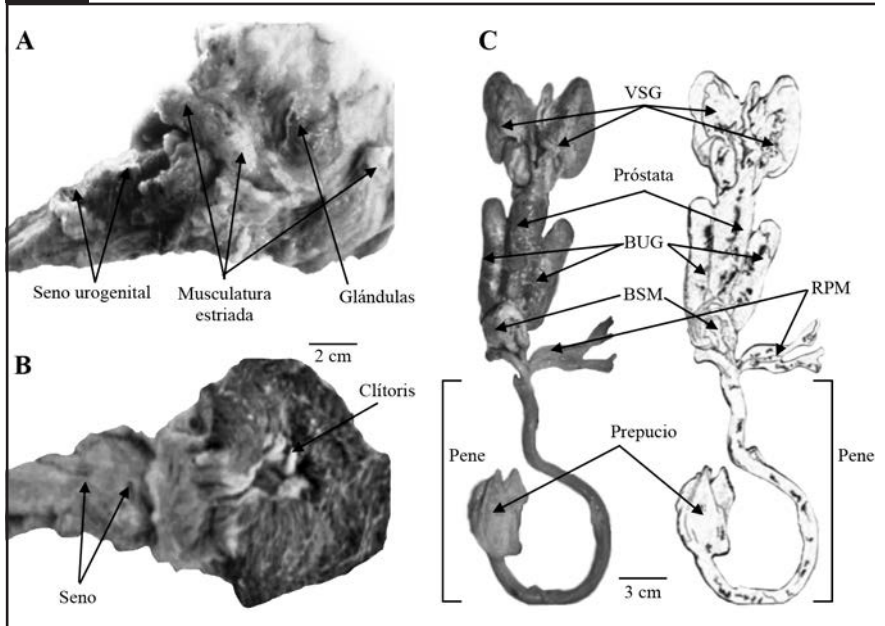
La vulva se encuentra situada en la región perianal, presenta una abertura vaginal externa y a los lados se encuentran los labios vaginales que son gruesos y cubiertos por tegumento rugoso con presencia de pelos (figura 3B). Además, presenta una comisura dorsal redonda; la comisura ventral forma una proyección que termina en punta. Dentro de la vulva se encuentra la fosa clitoriana de donde emerge el clítoris (figura 3B). Entre las hebras jóvenes y viejas no se encontraron diferencias significativas entre estas estructuras (tabla 2).

Figura 2. Tubos uterinos de la hembra del pecarí de collar.



Fuente: elaboración propia.

Figura 3. Vulva y aparato urogenital del macho de pecarí de collar.



Nota: A = Fotografía donde se muestra el seno urogenital, la musculatura estriada y las glándulas. B = Características de la vulva mostrando el clítoris en la cavidad clitoriana. C = Principales estructuras del aparato urogenital del macho de pecarí de collar mostrando las vesículas seminales (VSG), próstata, glándulas bulbouretrales o de Cowper (BUG), el músculo bulboespongoso (BSM), el músculo retractor del pene (RPM), el pene y el prepucio. Fuente: elaboración propia.



2. 1. 7. *Glándulas vestibulares y musculatura estriada*

Tanto en las hembras jóvenes y viejas en la parte subepidérmica de la vulva se encontró la presencia de glándulas vestibulares, las cuales no habían sido reportadas. También se identificó en la región vulvar la presencia de musculatura estriada bien definida compuesta probablemente por el músculo isquiocavernosos, bulboesponjoso y el retractor vulvar (figura 3A).

2. 1. 8. *Vejiga*

Tanto en las hembras jóvenes como en las viejas, la vejiga se presenta como una estructura irregular fibromuscular de similar tamaño. En la parte posterior se presenta la uretra que penetra en el seno urogenital (figura 1A).

2. 2. *Aparato urogenital masculino*

El aparato urogenital masculino se encuentra localizado en una posición dorsal cercano al techo de la cavidad abdominal y se compone de testículos, cordones espermáticos, glándulas sexuales, vejiga, uretra, pene y prepucio (figura 3C).

2. 2. 1. *Testículos*

Los testículos se encuentran cubiertos por el escroto que está constituido por la piel y es la parte más externa rodeada por

vellosidad. Debajo de la piel se encuentra la túnica vaginal que es una capa gruesa y elástica que cubre a todo el testículo y presenta una coloración blanquecina. Por debajo de esta túnica se encuentra la túnica del testículo que es un tejido transparente y delgado (figura 4).

Los testículos presentan un ancho de 3.2 cm y un largo de 4.1 cm aproximadamente (tabla 3). Tienen forma elíptica con una coloración que va del rojo al gris oscuro. El epidídimo rodea por uno de los bordes al testículo y junto a él se encuentran los cordones espermáticos, la arteria testicular y el lóbulo. La cabeza del epidídimo está situado de forma ventral, con una longitud aproximada de 0.3 cm y un ancho de 0.7 cm, y está altamente vascularizada desde el borde hasta su unión con el cuerpo del epidídimo (figura 4). El cuerpo del epidídimo presenta una medida de 4.1 cm de longitud, se encuentra engrosado hacia la cola y se adelgaza hacia la cabeza. La cola del epidídimo está dirigida hacia la parte dorsal del testículo con una longitud de 0.6 cm y un grosor de 1.2 cm; en esta región se originan los conductos deferentes (tabla 3 y figura 4). Los testículos se encuentran rodeados de un músculo grueso llamado mesorquio, el cual sirve como sostén y está ubicado hacia la parte externa del epidídimo, engrosándose en dirección a la cabeza y adherido a la cola.

2. 2. 2. *Cordón espermático*

En el cordón espermático se encuentra todo el sistema vascular que alimenta a los testículos, además de nervios, músculos y los vasos deferentes; estos últimos comienzan en la cola del epidídimo, pasan por el cuerpo y salen por la cabeza; son altamente flexibles de un grosor de 0.2 cm de diámetro y se insertan por la zona abdominal siguiendo su camino hasta llegar a la unión de las vesículas seminales con la uretra.

2. 2. 3. *Glándulas sexuales accesorias*

2. 2. 3. 1. *Vesículas seminales*

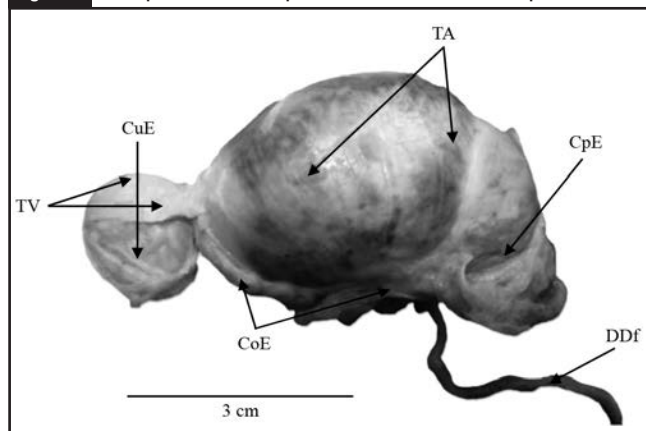
Las vesículas seminales se ubican cercanas al cuello de la vejiga y a la uretra proximal, están cubiertas por una cápsula de tejido fibroso transparente, presentan un color blanco pálido con forma de racimo de uvas y están altamente vascularizadas. Ambas vesículas convergen en un conducto que va hacia el interior de la próstata. Se asocian también a los conductos eyaculadores y al colículo seminal, el cual está en el suelo (*bottom*) de la próstata uretral (figura 3C). El colículo seminal se encuentra ubicado en la zona izquierda de la próstata, tiene forma de pera y sus conductos van hacia el interior y el exterior de la uretra; también está cubierto por la próstata externa y en este lugar convergen los conductos eyaculadores.

Tabla 3. Medidas macroscópicas (media ± DE) de las estructuras del aparato urogenital en los machos del pecarí de collar.

Estructuras	Ancho (cm)	Largo (cm)
Testículos	3.2 ± 0.2	4.1 ± 0.2
Vesícula seminal	0.5 ± 0.2	4.2 ± 0.5
Próstata	3.1 ± 0.2	6.0 ± 0.2
Glándulas	1.8 ± 0.4	5.1 ± 2.8
Pene	3.2 ± 0.3	17.9 ± 1.3

Fuente: elaboración propia.

Figura 4. Principales estructuras que conforman los testículos del pecarí de collar.



Fuente: elaboración propia.

### 2. 2. 3. 2. Próstata

La próstata se encuentra al final del cuello de la vejiga justo donde se comienza a formar la uretra, en sus inicios tiene forma de dos prominencias redondeadas y es relativamente pequeña si se compara con las vesículas seminales que la cubren en su parte ventral (figura 3C). Consta de dos partes: a) la primera corresponde a próstata externa, la cual tiene forma de balines cubiertos por las glándulas vesiculares y b) la segunda parte es una porción diseminada que se encuentra sujeta entre el músculo uretral y la uretra.

### 2. 2. 3. 3. Glándulas bulbouretrales (o de Cowper)

Las glándulas bulbouretrales son de tamaño grande, de apariencia robusta y de forma cilíndrica. Se encuentran ubicadas a los lados de la uretra pelviana. Tienen una longitud aproximada de 5.0 cm y en su porción ubicada en el cuello de la vejiga es más angosta (tabla 3 y figura. 3C). La región dorsal descansa sobre el músculo uretral y presenta una zona blanca y suave denominada región glandular, la cual está cubierta por el músculo bulbouretral. En estas glándulas se observó una sustancia transparente de consistencia gelatinosa. El músculo bulbouretral tiene un interior cavernoso que continúa por todo el músculo dirigiéndose hacia la parte caudal perforando la pared de la uretra junto al músculo bulboesponjoso.

### 2. 2. 4. Uretra

La uretra se inicia en el cuello de la vejiga en el llamado orificio uretral interno y continúa por la porción pélvica prostática, donde se encuentra rodeada por la próstata y por el músculo uretral. Termina por debajo del cuerpo cavernoso en la parte interna central del pene, llamada uretra peneana.

### 2. 2. 5. Pene y prepucio

El pene comienza en las estructuras pareadas rodeadas por el músculo isquiocavernoso. Al hacer un corte en ellos se puede observar el cuerpo cavernoso y las estructuras rígidas que asemejan a cartílagos; estos dos pilares convergen para formar el cuerpo del pene. En la región donde convergen los pilares se encuentran dos músculos tendinosos que pasan por la parte superior del músculo bulboesponjoso: retractores del pene (figura 3C). La parte craneal del pene carece de glándula y está retorcido en espiral, al final se encuentra el orificio de la uretra (tabla 3 y figura 3C). En el prepucio se encuentra la parte en forma de espiral del pene (figura 3C). Es una porción de piel con una cavidad larga y estrecha que al final tiene un orificio alrededor del cual existen pelos.

## Discusión y consideraciones finales

Se realizó la descripción anatómica del AU del pecarí (*Pecari tajacu*) proveniente de hembras y machos adultos. Encontramos que al igual que en otras hembras mamíferos el aparato está conformado por los ovarios, los tubos uterinos, los cuernos uterinos, el cérvix, la vagina, la vejiga, un seno urogenital y la vulva y en los machos por los testículos, los conductos eferentes y deferentes, las glándulas accesorias (vesículas seminales, glándula bulbouretral, próstata), la uretra y el pene (Allen y Harper, 2002; Popesko, 1985), siendo estructuras anatómicas con características similares a las reportadas para el cerdo (Allen y Harper, 2002).

Pese a estas similitudes y con base en que las características anatómicas del aparato reproductor se encuentran asociadas con las características reproductivas (Mayor *et al.*, 2004), una de las diferencias más marcadas entre ambas especies es la capacidad reproductiva de las hembras, la cerda presenta camadas de hasta 16 crías (Bennett y Leymaster, 1989), mientras que la pecarí presenta partos de una sola cría y un máximo de dos (Mayor *et al.*, 2004). Sin embargo, la mayoría de las especies silvestres del orden Artiodactyla presentan partos que van de una a dos crías (Myers, 2001), siendo sólo las especies de la familia Suidae las que presentan partos múltiples (Wu *et al.*, 1987; Galvin *et al.*, 1993). En nuestros resultados encontramos que en la hembra del pecarí los ovarios se encuentran envueltos por la bursa ovárica y la presencia de folículos fue menor en comparación con lo reportado para la cerda (Dyce *et al.*, 1987). No obstante, Mayor *et al.* (2006) señalan que a pesar de que la tasa de ovulación en la hembra del pecarí ( $2.3 \pm 0.6$  folículos) puede ser un límite biológico para su capacidad reproductiva, resulta sumamente eficaz al compararla con la cerda.

Aunado a lo anterior, encontramos que los cuernos uterinos de la hembra del pecarí presentan un tamaño de alrededor de 17.02% en relación con su tamaño corporal. Se han obtenido datos similares para otros artiodáctilos como la vaca (18.29%) (Roche *et al.*, 2007), yegua (21.74%) (Cassill *et al.*, 2009) y la oveja (14.77%) (Little y Lambourne, 1971). El dato anterior es muy diferente al reportado para la cerda, ya que son de alrededor de 130% (Dyce *et al.*, 1987). Desafortunadamente no fue posible encontrar información del tamaño de los cuernos uterinos en las especies silvestres de suidos.

Estos datos nos sugieren que si bien es cierto, la anatomía del AU es similar en la hembra del pecarí y la cerda, existen limitantes morfológicas, entre ellas la tasa de ovulación reportada (Mayor *et al.*, 2006) y el tamaño de los cuernos

uterinos, lo que sugiere que la hembra del pecarí está anatómicamente imposibilitada para tener más de dos crías por parto, condición que comparte con otros miembros del orden Artiodactyla; pese a ello, la especie ha sido considerada como adecuada en los planes de crianza en cautiverio (Mayor *et al.*, 2006).

Particularmente, en las hembras del pecarí las características anatómicas de los tubos uterinos y el cuerpo uterino fueron similares a las reportada por Mayor *et al.* en 2004. Al respecto, nosotros encontramos que el tamaño de la vagina es de alrededor de 15.0 cm en las hembras jóvenes. Esta diferencia puede estar asociada al tamaño corporal y a las condiciones de alimentación, ya en nuestro estudio los animales presentan mayor peso y provienen de un encierro mucho menor en donde han sido alimentados desde su nacimiento con una dieta balanceada, abundante y constante.

Además, este es el primer estudio en mostrar el seno urogenital del tracto reproductivo femenino, el cual está compuesto por la unión de la uretra y la vagina, está rodeado por un músculo, posiblemente estriado, similar a lo reportado para la coneja (Martínez-Gómez *et al.*, 1997). En la vulva fue posible observar el clítoris y por primera vez se describe la presencia de glándulas vestibulares que permiten la lubricación del tracto reproductor durante la cópula y el parto, así como la emisión de feromonas (Pagano, 1999); de igual manera se observó musculatura estriada (probablemente *m. bulboespongiosus*, isquiocavernoso y retractor vulvar) que participa tanto en la cópula, como en el parto y facilita la entrada del pene a la vulva (Popesko, 1985).

Aunado a lo anterior, describimos por primera vez diferencias en las características anatómicas del AU entre las hembras jóvenes y viejas del pecarí, y que hemos asociado con la edad o envejecimiento. Estos resultados concuerdan con diversos trabajos que señalan que la edad modifica las características anatómicas del AU femenino (Tannenbaum *et al.*, 2001) y que incluso puede ocasionar atrofia urogenital comprometiendo la integridad y función de las estructuras urogenitales (Samsioe, 1998) debido en gran medida al decremento de diversas hormonas sexuales y particularmente de los estrógenos, ya que participan en el mantenimiento de la vagina, el cuerpo uterino, los cuernos uterinos y los ovarios (Samsioe, 1998; Tannenbaum *et al.*, 2001). Nuestros resultados sugieren que el AU de las hembras viejas del pecarí presenta un deterioro asociado posiblemente con la disminución de los estrógenos, ya que los ovarios, los folículos y el tejido graso ovarico son las principales fuentes de esta hormona (Nelson y Bulun, 2001) y son estructuras que en las hembras viejas se observan disminuidas en número o

tamaño, que podría estar afectando la fertilidad. Es necesario realizar más estudios que apoyen esta idea.

Lo anterior resulta interesante debido a que dentro de los planes de manejo y crianza de las diversas especies es elemental el conocimiento de la vida fértil tanto de las hembras como de los machos para la optimización de dichos planes. En este sentido, pese a que se sabe que la hembra del pecarí es capaz de reproducirse alrededor de los 16 kg, aproximadamente al año de vida (Sowls, 1984), no está del todo claro cuál es el rango de edad en el cual dejan de ser fértiles y por ende no aptas para la reproducción, pese a que en los machos este rango comienza con la producción de espermatozoides antes del año y finaliza aproximadamente a los siete años de edad; termina con ello la vida reproductiva (Sowls, 1997). Basándonos en nuestros resultados, proponemos que la vida fértil de una hembra del pecarí no es mayor a los 10 años de edad debido al deterioro en su AU y que muy probablemente el pico de reproducción sea entre los dos y siete años de edad tal y como ocurre en los machos. De tal manera que los planes de manejo deben incluir estos hallazgos para mejores resultados reproductivos.

En el caso del macho este es el primer trabajo donde se describe el AU completo y encontramos que el escroto que rodea a los testículos se encuentra situado a corta distancia del ano y no está bien definido como en otras especies (Popesko, 1985); esta característica hace difícil la diferencia entre hembras y machos, ya que no es evidente el saco escrotal. En cuanto a los testículos, se observó que tanto en el pecarí como en el cerdo tienen la misma ubicación, presentan forma elíptica y se encuentran altamente vascularizados (Pineda, 2003). Estas estructuras se presentan en pares en todos los mamíferos y tienen dos funciones principales: la secreción de hormonas sexuales y la producción de espermatozoides (Steinberger y Steinberger, 1975). Dado que el pecarí muestra estas estructuras anatómicas podemos suponer que presentan la misma función descrita para otros mamíferos.

Por otra parte, los tres grupos de glándulas accesorias que desembocan en los conductos genitales, y que son las encargadas de producir el líquido seminal indispensable para el transporte, la nutrición de los espermatozoides y actúa como amortiguador contra la acidez del tracto genital femenino (Macleod y Gold, 1953), fueron identificadas en el macho del pecarí, pero las vesículas seminales y las glándulas bulbouretrales (o de Cowper) son las de mayor tamaño; esta diferencia también la presentan los caballos, toros y el cerdo. Lo anterior probablemente se deba a que en estas especies el eyaculado total es mayor comparado con otras especies domésticas (Garde y Gallego, 1996) y a



la producción del tapón seminal o tapioca por parte de las glándulas bulbouretrales que impide el reflujo de esperma ya depositado en la vagina en el cerdo y el pecarí (Dyce *et al.*, 1987; Badia *et al.*, 2005). En cuanto a los mamíferos, la mayoría presenta glándulas bulbouretrales (o de Cowper), que son pequeñas y se encuentran situadas por debajo de la próstata a cada lado de la uretra (Badia *et al.*, 2005). Sin embargo, en el pecarí y en el cerdo son de mayor tamaño, posiblemente asociado a la producción del tapón seminal o tapioca que impide el reflujo de esperma ya depositado en la vagina.

Si bien es cierto que el pene varía en tamaño y forma entre los mamíferos y en el pecarí, está constituido por dos cuerpos cavernosos y un esponjoso que rodea la uretra; presenta además un hueso peneano que lo mantiene rígido, característica que comparte con los animales del orden insectívora, quiróptera, rodentia, carnívora y los primates excepto el hombre (Kardong, 1998). Además, el pene presenta músculos retractores bien desarrollados al igual que en el cerdo y un aplanamiento lateral no reportado en otras especies, y finaliza en punta con la abertura de la uretra de manera ventral y no central como en el cerdo (Allen y Harper, 2002; Popesko, 1985) y carece de glándula. Aunado a lo anterior, el pene del pecarí presenta una forma de espiral similar a la reportada para el cerdo (Popesko, 1985), lo que sugiere que el cuello del útero de la hembra del pecarí puede presentar arrugas similares a las espirales de una tuerca permitiendo que el pene se adapte perfectamente al cuello uterino y proporcione la estimulación necesaria para posteriormente eyacular de golpe grandes cantidad de semen, tal y como ocurre en los cerdos (Dyce *et al.*, 1987; Caravaca *et al.*, 2003). A pesar de esto, es necesario realizar futuros estudios que permitan

evidenciar una correspondencia anatómica entre los tractos de ambos sexos en el pecarí de collar.

La edad también provoca cambios en las estructuras del AU masculino, principalmente en los testículos. Ocasiona hipogonadismo y disminución en la producción tanto de los espermatozoides como de la testosterona. Además, los conductos que transportan el semen son menos elásticos dificultando el transporte de los espermatozoides y las glándulas accesorias pueden presentar una disminución en su tamaño, pero la próstata tiende a aumentar sus dimensiones causando problemas de micción y eyaculación (Minaker, 2011). Pese a lo anterior, en este trabajo no fue posible observar diferencias relacionadas con la edad en las características anatómicas del AU de los machos del pecarí; es posible que se deba a que los organismos que utilizamos se encuentran dentro del rango de edad fértil según lo reportado (Sowls, 1997), por lo que las características anatómicas de las estructuras del AU no se encuentran comprometidas por la edad. Esta idea en el pecarí aún no ha sido explorada.

Estos hallazgos ponen de manifiesto la estrecha relación entre las características anatómicas del AU y las particularidades reproductivas que presenta el pecarí que resultan similares al cerdo. La descripción que hemos realizado contribuirá a comprender diversos procesos fisiológicos y reproductivos que se llevan a cabo en el AU del pecarí de collar y mejorar los planes de manejo y crianza que han sido propuestos para la especie. Sin embargo, es necesario realizar estudios a diversos niveles que aborden las modificaciones anatómicas que se presentan en el AU con la edad y que al parecer comprometen la fertilidad tanto en las hembras como en los machos del pecarí de collar, tal y como ocurre en el cerdo.



## Bibliografía

- Allen, C. y Harper, V. (2002). *Fetal pig dissection a laboratory guide*. New York: John Wiley & Sons.
- Badia, E., Briz, M. D., Pinart, E., Sancho, S., García, N., Bassols, J., Pruneda, A., Bussalleu, E., Yeste, M., Casas, I. y Bonet, S. (2005). Structural and ultrastructural features of boar bulbourethral glands. *Tissue and Cell*, 38, 7-8.
- Bennett, G. L. y Leymaster, K. L. (1989). Integration of ovulation rate, potential embryonic viability and uterine capacity into a model of litter size in swine. *Journal of Animal Science*, 67, 1230-1241.
- Caravaca, F.P., Castel, J.M., Guzman, M., Delgado Y., Mena, M.J., Alcalde, J. y González, P. (2003). *Bases de la reproducción animal*. España: Servicio de Publicaciones-Universidad de Córdoba.
- Cassill, B., Jackson, S. y Lawrence, L. (2009). Body weight changes in pregnant mares. *Journal of Equine Veterinary Science*, 29, 400-401.
- Ceballos, G. y Oliva, G. (2005). *Los mamíferos silvestres de México*. México: Fondo de Cultura Económica.
- Dyce, K. M., Sack, W. O. y Wensing, C. J. (1987). The pelvis and reproductive organs of the pig, en K. M. Dyce, W. O. Sack y

- C. J. Wensing (eds.), *Textbook of Veterinary Anatomy* (pp.759-767). Philadelphia: Saunders Company.
- Galvin, J. M. *et al.* (1993). Reproductive performance in relation to uterine and embryonic traits during early gestation in Meishan, Large White, and crossbred sows. *Journal of Reproduction and Fertil*, 98, 377-384.
- García, G., Acevedo, L. M. y Rossini, M. (2000a). Aspectos histológicos del tracto genital del báquiro de collar. I. Histología del pene. *Veterinaria Tropical*, 25, 63-72.
- García, G., Rossini, M. y Acevedo L. M. (2000b). Aspectos histológicos del tracto genital masculino del báquiro de collar. III. Características de las glándulas anexas. *Veterinaria Tropical*, 25, 277-284.
- Garde, J. J. y Gallego, L. (eds.). (1996). *Nuevas técnicas de reproducción asistida aplicadas a la reproducción animal*. España: Servicio de Publicaciones de la Universidad de Castilla-La Mancha.
- Hellgren, E. C., Lochmiller, R. L., Amoss Jr, M. S., Seager, S. W. J., Magyar, S. J., Coscarelli, K. P. y Grant, W. E. (1989). Seasonal variation in serum testosterone, testicular measurements and semen characteristics in the collared peccary (*Tayassu tajacu*), *Journal of Reproduction and Fertil*, 85, 677-686.
- Kardong, K. V. (1998). *Vertebrates comparative anatomy, function and evolution*. Boston: McGraw-Hill.
- Little, D. A. y Lambourne, L. J. (1971). Factors affecting the uterine weight of ewes ovariectomized for bioassay procedures Australian. *Journal of Agricultural Research*, 22, 491-495.
- Macleod, J. y Gold, R. Z. (1953). The male factor in fertility and infertility. Semen quality and certain other factors in relation to ease of conception. *Fertil and Sterility*, 4, 10-33.
- Martínez-Gómez, M., Lucio, R. A., Carro, M., Pacheco, P. y Hudson, R. (1997). Striated muscles and scent glands associated with the vagina tract of the rabbit. *The Anatomical Record*, 247, 486-495.
- Mayor, P., Jori, F. y López-Béjar, M. (2004). Anatomicohistological characteristics of the tubular genital organs of the fame collared peccary (*Tayassu tajacu*) from North-eastern Amazon. *Anatomy Histology and Embryology*, 33, 65-74.
- Mayor, P., Fenech, M., Bodmer, R. E. y Lopez-Béjar, M. (2006). Ovarian features of the wild collared peccary (*Tayassu tajacu*) from the northeastern Peruvian Amazon. *General and Comparative Endocrinology*, 147, 268-275.
- Minaker, K. L. (2011). Common clinical sequelae of aging, en L. Goldman y A. I. Schafer (eds.), *Cecil Medicine*. Philadelphia: Saunders Elsevier.
- Myers, P. (2001). *Artiodactyla. Animal diversity*. Consultado el 24 de junio de 2009. Disponible en <http://www.arlis.org/docs/vol11/52386062/artiodactyla.html>
- Nelson, L. R. y Bulun, S. E. (2001). Estrogen production and action. *Journal of the American Academy of Dermatology*, 45(3), 116-124.
- Nómina Anatómica Veterinaria* (2012). 5a edición.
- Pagano, R. (1999). Vulvar vestibulitis syndrome: an often unrecognized cause of dyspareunia. *Journal of Obstetrics and Gynecology*, 39, 79-83.
- Popesko, P. (1985). *Atlas of topographical anatomy of the domestic animals*. Philadelphia: WB Saunders.
- Pineda, M. H. (2003). Male reproductive system, en M. H. Pineda y M. P. Dooley (eds.), *Mc Donald's veterinary endocrinology and reproduction* (pp. 239-282). USA: Ames Iowa.
- Roche, J. R., Macdonald, K. A., Burke, C. R., Lee, J. M. y Berry, D. P. (2007). Associations among body condition score, body weight, and reproductive performance in seasonal-calving dairy cattle, *Journal of Dairy Science*, 90, 376-391.
- Samsioe, G. (1998). Urogenital again a hidden problem. *American Journal of Obstetrics and Gynecology*, 178(5), 245-S249.
- Sowls, L. K. (1984). *The peccaries*. Tucson, Arizona: University of Arizona Press.
- Sowls, L. K. (1997). *Javelines and other peccaries: the biology, management and use*. Texas: College Station.
- Steinberger, E. y Steinberger, A. (1975). Spermatogenic function of the testis, en R. O. Greep y D. W. Hamilton (eds.), *Male reproductive system* 1-10. Washington D. C.: American Physiological Society.
- Tannenbaum, C., Perrin, L. y Kuchel, G. (2001). The aging pelvic floor, en J. Corcos y E. Schick (eds.), *The urinary sphincter* (pp. 175-198). New York: Marcel Dekker.
- Wu, M., Hentzel, M. y Dziuk, P. (1987). Relationship between uterine length and number of fetuses and prenatal mortality in pig. *Journal of Animal Science*, 65, 762-770.

