

Revista de
*Medicina e
Investigación*

www.elsevier.es



CARTA CIENTÍFICA

Textiloma que se presenta como una masa abdominal: presentación de un caso y revisión bibliográfica

A. Silva-Carmona^a, A. M. Ganado-Escobar^{a,*} y M. A. Mondragón-Chimal^{a,b}

^a Facultad de Medicina, Universidad Autónoma del Estado de México, Toluca, Mex., México

^b Servicio de Cirugía General, Centro Médico "Lic. Adolfo López Mateos", ISEM, Toluca, Mex., México

PALABRAS CLAVE

Textiloma;
Gossypiboma;
Granuloma; México.

Resumen Textiloma o gossypiboma es el término acuñado para describir una masa compuesta por una matriz de algodón que es olvidado en una cavidad, posterior a una intervención quirúrgica. Se calcula una incidencia aproximada de 1 de cada 100 a 5,000 cirugías. Sin embargo, debido a los problemas médico-legales que puede ocasionar, es reportado en menor frecuencia. Los síntomas suelen ser poco específicos y el diagnóstico se basa en estudios de imagen. El tratamiento más adecuado es la intervención quirúrgica para su remoción.

El término "textiloma" se refiere a un cuerpo de tela dejado involuntariamente en el paciente durante la cirugía y a las reacciones secundarias que perpetúan su presencia en el cuerpo. La sospecha clínica es de suma importancia para el correcto diagnóstico de esta entidad.

Presentamos el caso de un masculino de 53 años de edad, con antecedente de colecistectomía abierta hace 9 años por cuadro agudo de colecistitis. Inicia su padecimiento con dolor abdominal en epigastrio tipo cólico, agravándose con dolor en hipocondrio e incapacidad para canalizar gases, además de intolerancia a la vía oral. Se encontró paciente orientado, mal estado de hidratación, peristalsis disminuida, dolor a la palpación en hipocondrio derecho con masa en el mismo. Laboratorio sin anormalidades, se le realizaron estudios de gabinete reportando una imagen sugestiva de un textiloma, se le realiza laparotomía exploratoria la cual reveló tumor con cápsula fibrosa adherido al colon e hígado. El reporte histopatológico fue compatible con cuerpo extraño. El paciente evolucionó satisfactoriamente.

KEYWORDS

Textiloma;
Gossypiboma;
Granuloma; Mexico.

Textiloma presented as an abdominal mass: case report and literature review

Abstract Textiloma or Gossypiboma is a term used to indicate a foreign body based in cotton that is forgotten in cavity following surgery. An incidence of 1 of 100 to 5,000 surgeries is estimated; however, due to medico-legal problems that can cause, is less frequently reported. The symptoms are not specific and the diagnosis is done through image studies. The most appropriate treatment is surgical intervention for removal.

*Autor para correspondencia: Cultura N° 122, Colonia Luisa Isabel Campos, C.P. 52160, Metepec, Méx., México. Celular: (722) 4973278. Teléfono fijo: (722) 2174733. Correo electrónico: amge175@hotmail.com (A. M. Ganado-Escobar).

Textiloma is the term referred to a mass composed by an array of cotton left unwittingly inside of the patient during surgery and the side effects induced by its presence. Clinical suspicion is critical for the correct diagnosis of this entity.

We report a case of a 53-year-old male with opened cholecystectomy 9 years ago as important background due to acute cholecystitis. He begins his ailment with epigastric abdominal pain colicky; getting worse with hypochondrium pain and unfitness to expell gases, he also presents intolerance by oral via. We found him oriented, poorly hydrated, decreased peristalsis, abdominal pain with palpation of the right upper abdominal quadrant, palpating a mass in the same quadrant. Normal laboratory exams. It was performed imaging studies suggesting textiloma. An exploratory laparotomy was perform finding a tumor with fibrous capsule attached to colon and liver. The histopathological report was compatible with foreign body. The patient recovered satisfactorily.

2214-2134 © 2014. Universidad Autónoma del Estado de México. Publicado por Elsevier México. Todos los derechos reservados.

Introducción

El “textiloma” es un término usado para describir aquel material formado por una matriz de algodón que es dejada involuntariamente en alguna cavidad durante la cirugía, y las reacciones secundarias a su presencia en el cuerpo, este término tiene distintos sinónimos, los más conocidos son: gossypiboma, *corpus allienum*, oblitoma y gasa o textil retenido¹.

La sintomatología es inespecífica y puede simular diversos padecimientos dependiendo de la región que se encuentre comprometida y el tiempo que transcurra desde el procedimiento quirúrgico. Existen 2 tipos de respuestas al cuerpo extraño, aguda y crónica; la primera es una reacción inflamatoria exudativa con la formación de absceso y fístula, la segunda es una reacción fibrótica aséptica con posibles complicaciones futuras. Se ha reportado que puede pasar desde algunos días del postoperatorio hasta varias décadas en ser diagnosticado¹.

Presentación del caso

Paciente masculino de 53 años de edad, que acude al Servicio de Urgencias por dolor abdominal tipo cólico en epigastrio de 15 días de evolución, sumándose 4 días previos a su ingreso, dolor tipo cólico en hipocondrio derecho. Un día previo a su ingreso refirió incapacidad para canalizar gases e intolerancia a la vía oral. Negó la presencia de fiebre. Refirió haber sido intervenido con cirugía abierta hace 9 años por colecistitis aguda litiásica. A la exploración física se encuentra paciente consciente, alerta, con mal estado de hidratación, a la exploración abdominal se encontró dolor a la palpación en hipocondrio derecho y una masa palpable sólida, fija e indolora de aproximadamente 20 x 15 cm. Se le solicitaron laboratorios y fueron reportados sin alteraciones (tabla 1). Se inició manejo conservador, se solicitó radiografía de abdomen en la que se encontró masa en hipocondrio derecho con una imagen que asemejaba un marcador radiopaco (fig. 1). Por lo que se sospechó el diagnóstico de textiloma, se procedió a realizar una tomografía axial computarizada (figs. 2 y 3) reportando masa con cápsula hiperdensa y densidades heterogéneas en su interior. Se intervino a través de una laparotomía exploratoria,

Tabla 1 Laboratorios

Leucocitos	6,300
Eritrocitos	5.19 x 10 ³
Hemoglobina	15.6
Neutrófilos	63.3%
Plaquetas	163,000
Glucosa	117
Creatinina	1.1
Albúmina	3.9
Bilirrubina total	0.85
Bilirrubina directa	0.17
Bilirrubina indirecta	0.68
TGO	30
TGP	43
Fosfatasa alcalina	117
Amilasa	60
Lipasa	245

encontrándose una masa con cápsula densa situada entre el hígado y el ángulo cólico derecho, la masa fue retirada sin incidentes (figs. 4 y 5). Al disecar la cápsula de la pieza quirúrgica fue encontrada una compresa en su interior, posteriormente se mandó al laboratorio de patología el cual reportó: tejido fibroconectivo con inflamación crónica granulomatosa, con células gigantes tipo cuerpo extraño. El paciente tuvo una evolución postoperatoria satisfactoria y fue dado de alta.

Discusión

El textiloma es un problema médico-legal ubicuo que puede ser prevenido. Se desconoce la incidencia exacta ya que es una entidad subreportada por las complicaciones médico-legales que puede llegar a ocasionar, no sólo representa

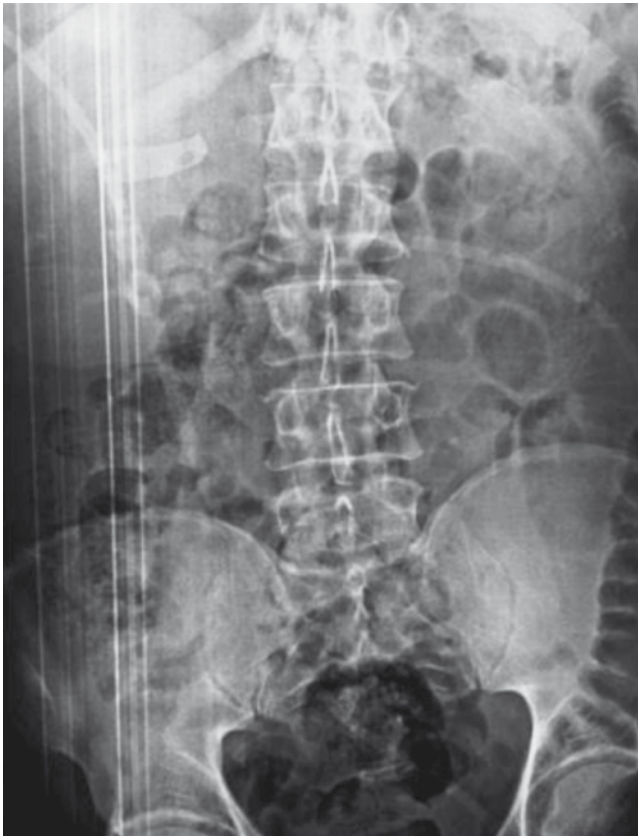

Figura 1 Radiografía simple de abdomen.

consecuencias serias en la salud del paciente, también para el profesional de salud y la institución a la que pertenecen². Cualquier tipo de material utilizado durante la intervención quirúrgica puede ser olvidado; incluyendo esponjas, fórceps, piezas de instrumentos rotos, conjuntos de riego, tubos de goma, etc³. Sin embargo, las compresas y las gasas son el cuerpo extraño retenido más comúnmente encontrado y se estima que representan el 50% de las demandas por negligencia de cuerpos extraños, retenidos en alguna parte del cuerpo⁴.

Se estima que ocurre en cerca de 1 en 100-5,000 para todas las intervenciones quirúrgicas y en 1 en 1,000-1,500 de cirugías intraabdominales^{4,6}. Existe diferencia entre sexos, se reporta que es más común en mujeres por la mayor frecuencia de procedimientos quirúrgicos gineco-obstétricos que les son realizados^{7,8}. En México no hay estudios fidedignos acerca de la incidencia real de este problema.

Cualquier cavidad del cuerpo puede alojar un textiloma como las cámaras cardíacas, cavidad pélvica, mama, extremidades, sistema nervioso central, senos paranasales, etc^{1,4,8}.

En una serie de casos realizada por Yildirim et al., se reportó el caso que ha tardado más tiempo en ser diagnosticado, con un intervalo de 40 años¹.

El textiloma puede generar 2 tipos de reacciones en el organismo, aguda y crónica. La primera es una reacción inflamatoria que se presenta a los pocos días del postoperatorio, puede implicar contaminación bacteriana secundaria y seguir un curso séptico con la formación de abscesos que

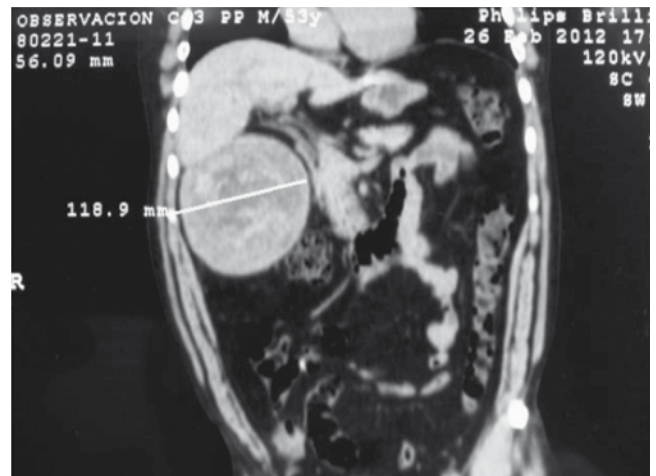

Figura 2 Tomografía de abdomen, corte coronal, con masa hiperdensa en hipocondrio derecho.

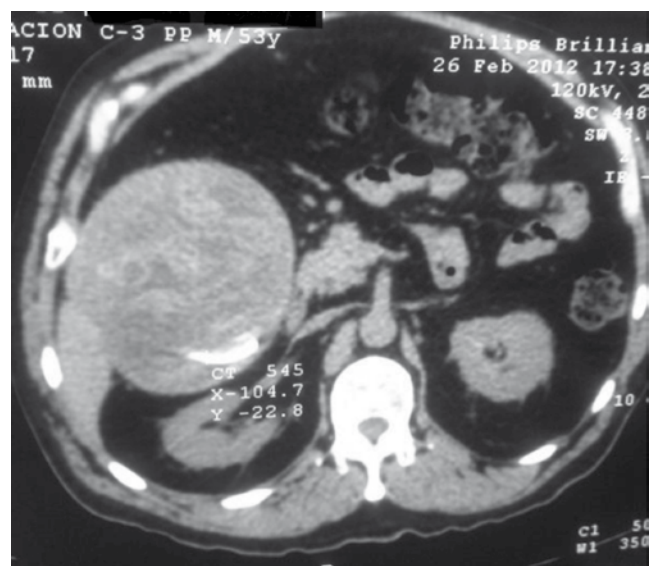

Figura 3 Tomografía de abdomen, corte transversal, que muestra cápsula hiperdensa con densidades heterogéneas en su interior.

pueden fistulizar a órganos adyacentes⁹⁻¹¹. La reacción crónica, como el caso que nos atañe, suele ser de naturaleza aséptica y permanecer asintomático por mucho tiempo, encapsularse, formar adherencias y eventualmente un granuloma⁴. Se ha reportado en la literatura el hallazgo de neoplasias malignas como complicación crónica a la presencia de un textiloma, sin embargo el mecanismo por el cual se desarrolla aún es ignorado^{12,13}.

La presentación clínica de un textiloma alojado en la cavidad abdominal es muy inespecífico, depende del tipo de reacción y del órgano comprometido, se ha presentado en forma de dolor abdominal, obstrucción intestinal, náusea, vómito, masa palpable, hemorragia gastrointestinal, distensión abdominal, sepsis intrabdominal etc^{1,4,14}. Sin embargo, siempre es imprescindible tener presente el antecedente

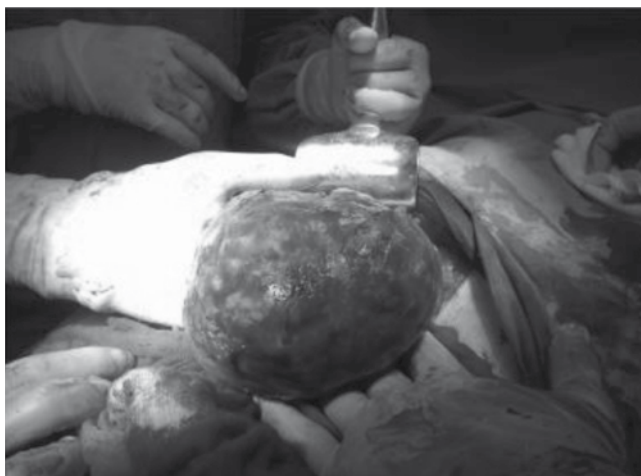

Figura 4 Masa encapsulada retirada por laparotomía.

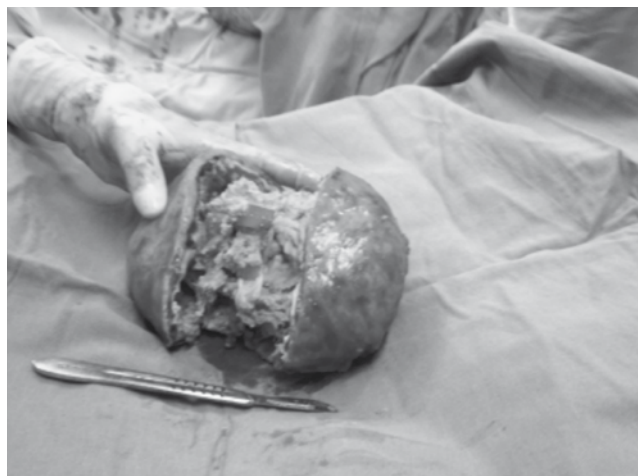


Figura 5 Compresa encontrada al disecar la pieza quirúrgica.

de una intervención quirúrgica previa para así dirigir adecuadamente los métodos diagnósticos.

Se han descrito una gama de hallazgos radiológicos relacionados con los textilomas, especialmente los localizados en el abdomen, usando diferentes técnicas de imagen. La radiografía simple es con frecuencia la técnica diagnóstica inicial, seguida de la tomografía, método de elección en la detección de textilomas y sus posibles complicaciones¹⁵. Con el advenimiento de los marcadores radioopacos en las gasas es cada vez más sencillo el diagnóstico radiográfico de esta entidad. El uso de radiografías transoperatorias o en el postoperatorio inmediato, pueden ser de gran utilidad en el caso de una cuenta incompleta al final de una cirugía¹⁶. En casos de sospecha, y de no ser visible en una proyección, es conveniente realizar otras proyecciones (laterales, oblicuas o tangenciales), aunque es imprescindible recordar que el marcador puede estar distorsionado por enroscarse, doblarse o incluso, desintegrarse¹⁷ (fig. 6).

En algunos casos se puede encontrar un patrón radiológico en panal de abejas o en miga de pan que corresponde a la compresa infiltrada por secreciones y gas, luego de microperforaciones en la pared intestinal, también puede ser confundida con la imagen de materia fecal, pero su topografía fuera del marco cólico y su constancia descartan esta eventualidad¹⁸.

Por otra parte, en la tomografía se observan como masas de baja densidad que presentan una cápsula hiperdensa al administrar medio de contraste, así como densidades heterogéneas en su interior. Los diferentes patrones tomográficos pueden explicarse por el grado de desintegración de las fibras de algodón, pueden además verse calcificaciones de aspecto moteado y burbujas de gas si hay infección o comunicación con la luz intestinal. Cuando se presenta un patrón esponjiforme con burbujas de gas, se considera un signo específico de textiloma, aunque este signo puede no estar presente en los casos crónicos por la absorción del aire^{16,18,19}. Otros métodos diagnósticos complementarios son el ultrasonido y la resonancia magnética²⁰.

Financiamiento

No se recibió patrocinio para llevar a cabo este artículo.

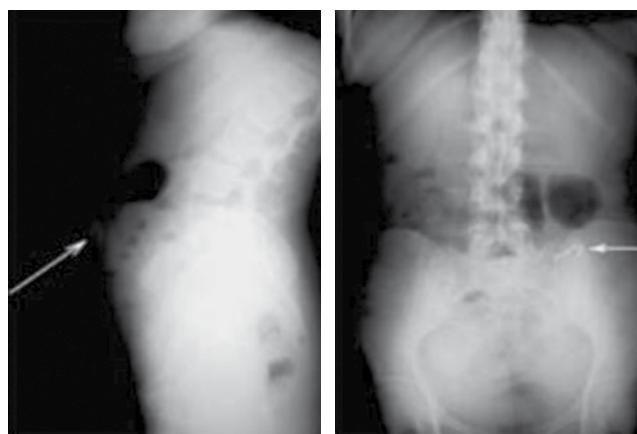


Figura 6 Marcador radioopaco en radiografía de abdomen.

Conflicto de intereses

Los autores declaran no tener conflicto de intereses.

Bibliografía

1. Yildirim S, Tarim A, Nursal TZ, et al. Retained surgical sponge(gossypiboma) after intraabdominal or retroperitoneal surgery: 14 cases treated at a single center. *Langenbecks Arch Surg* 2006;391:390-395.
2. Dippolito A, Braslow BM, Lombardo G, et al. How David beat Goliath: history of physicians fighting frivolous lawsuits. *OPUS 12 Scientist* 2008;2(1):1-837.
3. Fair GL. Foreign bodies in abdomen causing obstruction. *Am J Surg* 1953;86:472-475.
4. Manzella A, Filho PB, Albuquerque E, et al. Imaging of gossypibomas: pictorial review. *Am J Roentgenol* 2009;193:S94-101.
5. William RG, Bragg RG, Nelson JA. Gossypiboma—the problem of the retained surgical sponge. *Radiology* 1978;129:323-326.
6. Zantvoord Y, van der Weiden RM, van Hooff MH. Transmural migration of retained surgical sponges: a systematic review. *Obstet Gynecol Surv* 2008;63:465-471.3(7):465-471.

7. Gawande A, Studdert DM, Orav E, Brennan T, Zinner M. Risk factors for retained instruments and sponges after surgery. *N Engl J Med* 2003;348:229-235.
8. Kiernan F, Joyce M, Byrnes CK, et al. Neary, Gossypiboma: a case report and review of the literature. *Ir J Med Sci* 2008;177:389-391.
9. Choi JW, Lee CH, Kim KA, et al. Transmural migration of surgical sponge evacuated by defecation: mimicking intraperitoneal gossypiboma. *Korean Radiol* 2006;7:212-214.
10. Kim CK, Park BK, Ha H. Gossypiboma in abdomen and pelvis: MRI findings in four patients. *AJR* 2007;189:814-817
11. Olnick HM, Weens HS, Rogers JV Jr. Radiological diagnosis of retained surgical sponges. *J Am Med Assoc* 1955;159(16):1525-1527.
12. Kaplan M, Ibrahim H. A new complication of retained surgical gauze: development of malignant fibrous histiocytoma - report of a case with a literature review. *World Journal of Surgical Oncology* 2012;10:139.
13. Okada F. Beyond foreign-body-induced carcinogenesis: impact of reactive oxygen species derived from inflammatory cells in tumorigenic conversion and tumor progression. *Int J Cancer* 2007;121:2364-2372.
14. Gencosmanoglu R, Inceoglu R. An unusual cause of small bowel obstruction: gossypiboma case report. *BMC Surg* 2003;3:6.
15. Ruiz RC, Orlando G, González GD, et al. En: *El Olvido: Textiloma*. *An Med (Mex)* 2007;52(1):37-41.
16. Akhaddar A, Boulahroud O, Naama O, et al. Paraspinal Textiloma After Posterior Lumbar Surgery: A Wolf in Sheep's Clothing. *World Neurosurgery* 2012;77:375-380.
17. Williams RG, Bragg DG, Nelson JA. Gossypiboma: the problem of the retained surgical sponge. *Radiology* 1978;129:323-326.
18. Deborshi S, Arvind P, Ashutosh T, et al. Unconsidered cause of bowel obstruction - gossypiboma. *Can J Surg* 2008;51(2):34-35.
19. Robinson K, Levin E. Erosion of retained surgical sponges into the intestine. *Am J Roentgenol* 1966;339.
20. Vega Chavaje GR, Heredia Jarero NM, Camacho Roncal P, et al. Extracción de un cuerpo extraño por cirugía laparoscópica. Reporte de un caso y revisión en la literatura. *Rev Mex Cir Endos* 2002;3:175-181.