

UNIVERSIDAD AUTÓNOMA DEL ESTADO DE MÉXICO

FACULTAD DE MEDICINA
COORDINACIÓN DE INVESTIGACIÓN Y ESTUDIOS AVANZADOS
DEPARTAMENTO DE ESTUDIOS AVANZADOS
COORDINACIÓN DE LA ESPECIALIDAD EN RADIOLOGÍA
DEPARTAMENTO DE EVALUACIÓN PROFESIONAL



**“HALLAZGOS POR TOMOGRAFÍA DINÁMICA EN EL DIAGNOSTICO DE
LESIONES HEPÁTICAS FOCALES Y DIFUSAS Y SU CORRELACIÓN
HISTOPATOLÓGICA”**

CENTRO MÉDICO ISSEMYM ECATEPEC

TESIS

PARA OBTENER EL DIPLOMA DE LA ESPECIALIDAD EN:

RADIOLOGÍA

PRESENTA:

FLORENCIO ARMANDO CRUZ CRUZ

DIRECTOR Y ASESOR DE TESIS

E. En Radiología: JUAN ÁNGEL VARGAS MEJÍA

REVISORES DE TESIS

E. En Radiología: JOSÉ ALFREDO MOLINA GUERRA

E. En Radiología: DANIEL NAVARRO SANCHEZ

E. En Radiología: FELIPE ARIZMENDI TAPIA.

TOLUCA, ESTADO DE MÉXICO 2014

**“HALLAZGOS POR TOMOGRAFÍA DINÁMICA EN EL DIAGNOSTICO DE
LESIONES HEPÁTICAS FOCALES Y DIFUSAS Y SU CORRELACIÓN
HISTOPATOLÓGICA”**

DEDICATORIAS:

A MI MADRE: Por haber fomentado en mí el deseo de superación, por cada una de tus oraciones, porque cuando partía a la residencia y recibía tu bendición, me sentía cubierto por una armadura impenetrable e indestructible que me daba fuerzas y me protegía hasta el momento en que regresaba a tu lado.

EDITH: Por tu paciencia y comprensión, por tu bondad y sacrificio me inspiraste cada día a ser mejor, ahora puedo decir que esta tesis lleva parte de ti, te ofrezco sentir este logro tan tuyo como yo lo siento mío, gracias por estar siempre a mi lado.

JOSÉ ARMANDO Y JUAN PABLO: Porque son mi esperanza y mi razón en esta vida, tengo que pedirles perdón por no estar ahí en esos momentos especiales, pero deben saber que cada sacrificio ha sido pensando en enseñarles amor, trabajo, probidad y felicidad. Gracias mis amores por todo el cariño que me dan.

A MIS HERMANOS: Por que han sido mi apoyo y la base de mis logros, siendo, en algunas ocasiones, hasta unos padres para mis hijos, sustituyendo mis ausencias con cariño, ternura y protección, que dios los bendiga.

A MI TÍA Y MIS SOBRINOS: Por tanto cariño y por hacer tan especiales esos momentos familiares, que quedan en mi memoria y que me impulsan a seguir en los momentos difíciles, gracias por darme alegría y felicidad.

AGRADECIMIENTOS:

Al Doctor Juan Ángel Vargas Mejía porque me enseñó a buscar algo más que un título o un grado académico, me enseñó a trabajar, por mi familia, por mis hijos y por una vida mejor. Gracias por que además de sus conocimientos me brindó su valiosa amistad.

A mis compañeros residentes por formar parte de esta aventura maravillosa e irrepetible, que es la residencia médica, gracias por su tolerancia, su apoyo y su amistad.

Un agradecimiento especial a mis profesores del centro médico la Raza: el Dr. José Alfredo Molina un médico ejemplar y una persona admirable, el Dr. Fernando Jandete por su paciencia y confianza, a las doctoras Mariela Sánchez y Claudia Hernández por ese hábito de enseñar sin esperar nada a cambio.

A la doctora Mayela García porque es necesario decir que nos quiere y nos cuida como a unos hijos.

A mis profesores del Centro Oncológico Estatal: el Dr. Rodolfo Pineda, la Dra. Elvia Fernández, La Dra. María Antonia Morales y la Dra. Isabel Velázquez que me trataron muy bien y me enseñaron tanto.

Y a mis profesores del ISSSTE Bicentenario, el Dr. Javier Antúnez, el Dr. Daniel Navarro y el Dr. Alejandro Becerril que no solo nos enseñan radiología, también nos enseñan a disfrutar de la vida.

Gracias a cada una de las personas que formaron parte de esta gran etapa de mi vida.

Resumen: La tomografía computada multidetector hace factible el estudio del parénquima hepático poscontraste intravenoso en 4 fases de reforzamiento. Las lesiones focales hepáticas y difusas son estudiadas y caracterizadas de esta manera. La biopsia hepática es el procedimiento que permite la obtención de un fragmento cilíndrico hepático para su estudio histológico. .

Objetivo general: Identificar las características tomográficas de lesiones hepáticas focales y difusas y su correlación con los hallazgos histopatológicos, en pacientes adultos atendidos en el Hospital ISSSTE Bicentenario de Alta Especialidad de Tultitlán Estado de México.

Material y método: Por la presencia de una maniobra de intervención: Observacional, Por la asociación: Descriptivo, Por su direccionalidad: Transversal, Por su temporalidad: Prolectivo.

Resultados: La edad promedio en nuestro estudio fue de 57.62 años con una desviación estándar de 12. 4136 años. En nuestro estudio se encontró un predominio en el sexo femenino en un 73 %. Los segmentos más afectados según la clasificación de Couinaud fueron el segmento 6, 7 y 8 en un 20.5, predominantemente las lesiones afectaron a dos o más segmentos en el 68.9 % a dos o más segmentos. Del total de las lesiones analizadas 16.6 % fueron malignas y 83.4 % fueron benignas. Se encontraron 33 % de lesiones focales hipervasculares benignas, De las lesiones focales 42 % fueron hipervasculares malignas. La diferencia porcentual se debe a que en nuestro estudio incluimos lesiones difusas, se encontraron 25 % de lesiones hipovasculares benignas. En nuestro estudio no se encontraron lesiones hipovasculares malignas. En nuestros reportes tomográficos existe una variación del 6.7 % con respecto a los reportes histopatológicos para el diagnóstico de las lesiones difusas.

En nuestros reportes tomográficos existe una variación del 3 % con respecto a los reportes histopatológicos para el diagnóstico de lesiones focales hipervasculares benignas. Observando una variación del 8 % de los reportes tomográficos con respecto a los reportes histopatológicos para el diagnóstico de lesiones focales hipervasculares malignas. Finalmente una diferencia del 5 % para el diagnóstico de lesiones hipovasculares benignas.

ÍNDICE

1. Marco teórico.....	3
1.1. Anatomía y técnica.....	3
1.2. Epidemiología.....	4
1.3. Patología.....	6
1.4. Diagnóstico.....	8
1.5. Hallazgos radiológicos.....	9
2. Planteamiento del problema.....	11
3. Justificación.....	12
4. Hipótesis científica.....	13
5. Objetivos.....	14
6. Material y métodos.....	15
7. Consideraciones éticas.....	16
8. Resultados.....	17
9. Discusión.....	18
10. Conclusiones.....	19
11. Recomendaciones.....	20
12. Bibliografía.....	21
13. Anexos.....	22

1.0 Marco teórico.

El hígado es el órgano abdominal más grande. Está rodeado por una densa capa de tejido conjuntivo y se localiza en el cuadrante abdominal superior derecho, aunque puede alcanzar el epigastrio, y a veces incluso el bazo. La externa estructura del hígado configura una superficie convexa diafragmática y una superficie cóncava visceral (1, 2).

La superficie diafragmática se adhiere a una sección triangular de la porción lumbar del diafragma, la zona desnuda o área nuda. La zona desnuda está delimitada por los pliegues del peritoneo parietal y visceral que conforman el ligamento coronario hepático (1).

Hacia la derecha y la izquierda el ligamento coronario se continúa con los ligamentos triangulares derecho e izquierdo, hacia la cara anterior del hígado las dos ramas del ligamento coronario se fusionan para formar el ligamento falciforme, que divide anatómicamente al hígado en los lóbulos derecho e izquierdo. Estos ligamentos anclan el hígado al diafragma. Además del área desnuda, sólo la fosa de la vesícula biliar y la vena cava inferior carecen de revestimiento peritoneal (1, 2).

En la cara visceral del órgano los lóbulos están delimitados, por varias fosas y fisuras. Dos fisuras con trayecto sagital se unen a una transversal y forman una estructura con forma de H, La fisura transversal contiene el hilio hepático. La fisura sagital izquierda que separa el lóbulo izquierdo del derecho en la cara hepática inferior, contiene en su extremo ventral el ligamento redondo (1, 2).

Y en su extremo dorsal el ligamento venoso que representa el ligamento venoso obliterado (1).

La fisura sagital derecha contiene la vesícula biliar, y por detrás de ésta la vena cava inferior. Por delante del hilio hepático se localiza la pequeña prominencia que

constituye el lóbulo cuadrado, por detrás de éste se encuentra el lóbulo caudado (1,2,3,4).

En el hilio hepático el ligamento hepatoduodenal contiene la arteria hepática, la vena porta y el conducto hepático común, de forma que la arteria hepática suele situarse entre estas dos últimas estructuras. La arteria hepática transporta la sangre oxigenada al hígado, que representa el 20-25 % del volumen total de sangre que llega al órgano (1,2,3).

Por el contrario la vena porta transporta la sangre rica en nutrientes procedente del tubo digestivo 75-80 % del volumen total. Las ramificaciones de la arteria hepática y de la vena porta son paralelas entre sí, en los individuos sanos el calibre de las ramas portales es mayor que el de las ramas arteriales. El drenaje venoso se realiza a través de las venas suprahepáticas, que drenan directamente a la vena cava inferior (1,2).

Para la **anatomía tomográfica** se utiliza la clasificación de Bismuth-Couinaud, el hígado se divide en ocho segmentos funcionales con aporte vascular arterial y drenaje venoso y linfático (1,3,4).

Las cisuras anatómicas que dividen el hígado en segmentos están formadas por tres estructuras vasculares verticales que corresponden a las tres venas suprahepáticas y por las tres ramas horizontales portales (1,2).

La vena suprahepática media divide el hígado en dos lóbulos: derecho e izquierdo. El lóbulo izquierdo está dividido por la vena suprahepática izquierda en dos segmentos: el segmento medial (corresponde al segmento IV) y el segmento lateral (1,3,4).

Este segmento, a su vez, está dividido por la rama de la vena porta izquierda del segmento lateral en los segmentos II (craneal) y III (caudal) En el lóbulo hepático

derecho, la vena suprahepática derecha separa los segmentos VIII y V de los segmentos VII y VI. La rama anterior de la vena porta derecha separa el segmento VIII (cranial) del V (caudal). La rama posterior de la vena porta derecha separa el segmento VII (cranial) del VI (caudal) (1,3).

La atenuación normal del hígado en los estudios de tomografía computada sin contraste tiene una variación de 30-38 unidades Hounsfield (UH). Su atenuación supera a la del Bazo en unas 10 UH en los sujetos sanos. La variabilidad individual de los valores de atenuación se debe al contenido de grasa y de glucógeno del órgano. (1,3).

El aumento difuso del depósito de grasa disminuye la atenuación, mientras que el aumento de glucógeno incrementa la densidad medible en la tomografía computada. (1,3).

La densidad media de las neoplasias hepáticas varía considerablemente, en función de múltiples factores, incluyendo la histología, la vascularización, la presencia de áreas de necrosis, calcificación, hemorragia o degeneración grasa (3).

Generalmente una neoplasia resulta inapreciable si la diferencia de densidad respecto al parénquima circundante es inferior a 10 UH (3).

La tomografía computada multidetector (TCMD) hace factible el estudio del parénquima hepático post-contraste IV en 4 fases de reforzamiento. Las lesiones focales hepáticas (LFH) se han catalogado como hipervasculares, hipovasculares, benignas, malignas y seudotumorales (5,6,7).

El principal objetivo de la administración del medio de contraste para la TC hepática es aumentar la diferencia de densidad entre el parénquima normal y los tumores. La eficacia diagnóstica de la tomografía resultante depende de la dosis

de contraste, el modo en que éste se ha administrado, y el intervalo de tiempo entre los diferentes cortes (1,3).

Al administrar un agente de contraste por vía intravenosa, éste rápidamente se distribuye desde el espacio vascular al extravascular, mientras que se excreta continuamente por los riñones (1,3). Éste proceso ocurre en el hígado de forma bastante rápida e inmediatamente después de finalizar la inyección del contraste una importante cantidad del parénquima hepático se realiza por la acumulación intersticial del contraste (2,3).

La captación del contraste se comprende mejor si se clasifica en tres fases (vascular o arterial, redistribución y equilibrio), cada una de las cuales corresponde a una porción diferente de la curva aorto-hepática de tiempo-densidad. La fase vascular o arterial corresponde al periodo de inyección del contraste y se caracteriza por un rápido incremento de la captación aórtica, que alcanza un pico máximo inmediatamente después de finalizar la inyección del contraste (1,3,5).

En la fase de redistribución el contraste difunde desde el compartimento sanguíneo central hacia el compartimento extravascular del hígado. Esta redistribución produce un rápido descenso del realce aórtico, con un incremento concomitante de la captación hepática, indicando que la mayor parte de la captación del parénquima hepático normal se debe a la acumulación extravascular del material de contraste. (1,3,6).

Durante la fase de equilibrio la captación aórtica y hepática declinan gradualmente a medida que el contraste hepático lentamente difunde hacia el compartimento vascular central, que de forma continua elimina el contraste a través de la filtración glomerular y la difusión hacia órganos menos perfundidos (1,3,6)

La técnica tomográfica que ha demostrado ser eficaz para la detección de rutina de las anomalías hepáticas, incluyendo las lesiones focales, es la tomografía con inyección dinámica de contraste. Existiendo un consenso en cuanto a que deben obtenerse imágenes durante o poco tiempo después de la administración del contraste con la finalización del estudio antes del término de la fase de equilibrio. (1,3)

Los primeros vasos hepáticos en reforzar son los arteriales de 15 a 25 segundos (fase arterial hepática precoz) después de la inyección intravenosa del medio de contraste; la vena porta refuerza de los 35 a los 40 segundos (fase arterial hepática tardía o fase de flujo portal) mientras que las venas hepáticas suelen hacerlo entre los 60 y 70 segundos (fase parenquimatosa hepática o fase venosa hepática o de equilibrio) (6,7,8).

Entre los segundos 90 y 150 aparece la fase de equilibrio que se ha definido a través de curvas tiempo-densidad e indican el momento en que las pendientes de la curva aortica y parenquimatosa se tornan paralelas (6,7,8)

Por lo anterior para su estudio a las lesiones hepáticas focales se les ha dividido en lesiones hipervasculares e hipovasculares; en las lesiones hipervasculares la irrigación depende casi exclusivamente de la arteria hepática, mientras que en las hipovasculares, la irrigación, depende de la vena porta y es por ello que la opacificación de las lesiones focales posterior al contraste es más lenta y se produce hacia la fase de equilibrio (6,8,9).

Clasificación de las lesiones hepáticas por su tipo de realce (6):

Tumores hepáticos hipervasculares	
Maligos	Benignos
Primarios: <ul style="list-style-type: none"> • Hepatocarcinoma (menor de 3 cm) • Carcinoma fibrolamelar 	Hemangioma (menor de 1 cm) Angiomiolipomas Hiperplasia nodular focal

<ul style="list-style-type: none"> • Hepatoblastomas (niños) Metástasis: <ul style="list-style-type: none"> • Melanoma • Cáncer de mama • Carcinoma renal • Carcinoide • Leomiosarcoma • Carcinoma medular de tiroides • Carcinoma ductal de páncreas • Carcinoma de páncreas • Carcinoma de cólon 	
Tumores hepáticos hipovasculares	
Malignos	Benignos
Cistadenocarcinoma Metástasis hipovasculares <ul style="list-style-type: none"> • Carcinoma colorrectal • Carcinoma de células transicionales Linfoma Adenocarcinomas	Quistoadenoma Tipo quísticos <ul style="list-style-type: none"> • Quistes hepáticos • Quistes ciliados del intestino anterior Hamartomas Lipomas Quiste de colédoco
Lesiones pseudotumorales hepáticas	
Esteatosis hepática focal, sarcoidosis, infecciones granulomatosas o por hongos, seudotumor inflamatorio, absceso hepático inicial.	

Lesiones hipovasculares hepáticas benignas: El quiste hepático simple se identifica en entre 5 y 7 % de la población general, se encuentra en forma incidental y más frecuente en mujeres. No tiene potencial maligno y es asintomático, su aspecto por tomografía es de una lesión bien circunscrita, hipodensa, homogénea e hipovascular en todo el estudio dinámico (6, 9,10,11).

Hamartomas biliares o complejos de Von Meyenburg se encuentran de manera incidental en entre 0.6 y 5.6 % de los paciente sometidos a laparotomía o autopsias y son asintomáticos. En la tomografía son únicos o múltiples con tamaño menor a 1.0 cm, de diámetro, hipointensos e hipovasculares en todo el estudio dinámico. (7,).

Cistadenoma biliar es poco frecuente, menos del 5 % en una lesión de contenido líquido multilocular, se presenta en mujeres con edad media de 38 años y se ha considerado como lesión maligna, la tomografía aparece como lesión focal de contenido líquido con tabiques internos pared gruesas bien definida, puede presentar nódulos murales y excrecencias polipoideas por lo que se debe descartar cistadenocarcinoma biliar (3,6,7).

La frecuencia reportada en la literatura de lesiones focales benignas es de 20% y entre ellas destacan los quistes, hamartomas biliares (complejos de Von Meyenburg) y la hiperplasia nodular focal (6, 7).

Por otro lado, las lesiones focales malignas más frecuentes son las metástasis, usualmente de primarios como colon, mama, pulmón, páncreas y estomago (7,8).

El tumor primario maligno del hígado más frecuente es el hepatocarcinoma y el colangiocarcinoma intrahepático (6,7,8).

Gaspar et al, realizó un estudio retrospectivo, descriptivo y doble ciego donde se revisaron 6 000 estudios de TCMD realizados en el periodo de un año comprendido entre febrero de 2010 y febrero de 2011 donde encontraron: 44% de las lesiones hepáticas focales, fueron hallazgos incidentales; 7% fueron malignas y 93% benignas (6,7).

Difiere con lo reportado por Carrascosa et al. En 2006: 20 pacientes con LFH de la cuales sólo 6 (30%) fueron benignas y 14 (70%) malignas (6,7).

En La siguiente tabla se resumen las características de las lesiones focales en cada una de las fases de la tomografía dinámica.

Lesiones focales hepáticas benignas					
Lesión	Fase simple	Fase arterial	Fase venosa	Fase de equilibrio	Otras características
Hemangioma	Isodensa	Realce periférico y nodular globular discontinuo, similar a la aorta	Realce centrípeto. Realce similar a la porta.	Realce ligeramente hiperdenso al parénquima hepático a los casos abdominales	Realce similar a la aorta Shunt arterio-portal
Hiperplasia nodular focal	Homogénea e hipodensa	Realce rápido similar al parénquima hepático homogéneo	Realce centrípeto tiene cicatriz central homogénea	Isodensidad La cicatriz se hace hiperdenso	Realce similar a la aorta Shunt arterio-portal
Adenoma	Hipodensa o hiperdenso	Hiperdenso, realce periférico menos denso y heterogéneo	Levemente hipodensa	Levemente hipodensa(realce de la cápsula)	Se asocia en un 40 % a hemorragia 30 % presenta cápsula hipodensa y realce en fases tardías 5 % se asocia con calcificaciones
Lesión focal con atenuación de líquido	Hipodensos	Hipodensos	Hipodensos	Hipodensos	Atenuación similar al agua
Lesiones focales hepáticas malignas					
Hepatocarcinoma	Hipodenso	Hipervasculares lesiones menores de 3 cm, Hipovasculares lesiones mayores de 3 cm, Refuerzo central homogéneo focal o multifocal de un nódulo o masa hepática.	Hipodensa o isodensa al parénquima hepático (lavado rápido del contraste) realce de la pseudocápsula	Hipodensa o isodensa al parénquima hepático (realce de pseudocápsula)	Angiogénesis tumoral con vasos desorganizados de grueso calibre asociado a hemorragia. Trombosis tumoral portal, suprahepáticas y cava inferior con realce similar al tumor
Cistadenocarcinoma	Hipodenso densidad agua	Refuerzo capsular septal y de nódulos papilares. Refuerzo de sus septos			Calcificaciones nodulares o lineales
Metástasis hipodensas	Hipodensa	Hipodensa	Hipodensa con realce de su borde de manera continua	Hipodensa	Adenocarcinoma del tracto gastrointestinal, páncreas, mama y broncogénicas.

Metástasis hiperdensas	Hiperdensa	Realce dominante Realce homogéneo temprano o focos nodulares	Lavado precoz Isodensa o hipodensa	Isodensa o hipodensa	Tumores neuroendócrinos, sarcomas, carcinoma de células renales y melanoma
------------------------	------------	---	---------------------------------------	----------------------	--

La tomografía computada también es útil para identificar grasa en el hígado con una sensibilidad de 43 a 95% y especificidad de 90%. Se recomienda hacer el estudio simple y el diagnóstico se basa en los siguientes signos: densidad del parénquima hepático menor de 40 UH, o densidad del hígado 10 UH menor que la del bazo, también visualmente, cuando la densidad de las venas intrahepática es mayor que la del parénquima en el estudio simple. (14,15)

La biopsia hepática es el procedimiento que permite la obtención de un fragmento cilíndrico hepático para su estudio histológico. A pesar del desarrollo de las técnicas de imagen no invasivas y pruebas de laboratorio se mantiene como un procedimiento esencial en el estudio de muchas enfermedades hepáticas. (16,17,18)

La biopsia hepática constituye un método diagnóstico esencial en la práctica clínica. La interpretación del tejido hepático patológico ocupa un lugar central en la evaluación de los pacientes con afecciones hepáticas, por lo que se considera aún, a pesar del avance de otras tecnologías diagnósticas, que es la prueba de oro en algunas de las enfermedades del hígado (16,18,19).

Existen diferentes métodos para obtener tejido hepático, ya sea percutáneo, transyugular, laparoscópico e intraoperatorio, cada uno de los cuales tiene ventajas y desventajas. La elección de uno u otro, se realiza mediante la valoración de diferentes factores como la existencia de trastornos de coagulación, presencia de ascitis, o hallazgos en el estudio radiológico previo. Aunque la técnica de la biopsia hepática es relativamente segura, al tratarse de un procedimiento invasivo que comporta un riesgo, debe realizarse siempre bajo unas condiciones de máxima seguridad. En este sentido hay que decir que en general

la biopsia suele ser más precisa y segura cuando se realiza con la asistencia de una técnica de imagen, generalmente bajo control ecográfico. (16,19)

La biopsia hepática proporciona información histológica de utilidad sobre el grado y extensión de lesiones hepáticas. (20)

La biopsia hepática debe ser de al menos 25 mm de longitud con el fin de reportar la etapa de fibrosis con un 75 % de exactitud. (21)

El estudio histológico debe realizarse a todos los pacientes con tumor hepático antes del inicio del tratamiento. (22)

Las indicaciones habituales de la biopsia en patología hepática difusa son:

Hepatitis crónica por Virus de la Hepatitis "C": a) Permite un diagnóstico definitivo y descarta otras condiciones patológicas. b) Evalúa la importancia y pronóstico de la lesión (evalúa la actividad necro-inflamatoria) así como la terapia de urgencia. c) Ayuda a valorar la respuesta a la terapia. (23, 24)

Hepatitis crónica por Virus de la Hepatitis "B": Previa a la terapia antiviral con el fin de identificar causas asociadas de enfermedad hepática, para evaluar la actividad necro-inflamatoria, grado y etapa de la enfermedad. (23, 24)

Enfermedad hepática alcohólica: Establece diagnóstico y evalúa la presencia de lesiones con valor pronóstico. (25)

Enfermedad grasa hepática no alcohólica: La biopsia hepática es considerada la prueba de oro en el diagnóstico de esta condición, permite diferenciar esta patología de otras con resultados de laboratorio inexplicables y es el único examen que permite diferenciar una simple esteatosis hepática de la esteatohepatitis no alcohólica. (23, 24)

Las indicaciones habituales de la biopsia en nódulo hepático son:

En pacientes cirróticos, nódulos menores de 1 cm, de diámetro detectados por ultrasonido pueden ser vigilados cada 4 meses el primer año y posteriormente cada 6 meses. (evidencia 3D; recomendación 2B) (26, 27)

En pacientes cirróticos, el diagnóstico de Hepatocarcinoma para nódulos de 1-2 cm, de diámetro puede basarse en criterios de estudios no invasivos o por confirmación histopatológica demostrado por biopsia. En éste último caso se recomienda que las biopsias sean valoradas por un experto hepatólogo. Una segunda biopsia se recomienda en caso de hallazgos no concluyentes, o cambios en el patrón de crecimiento identificados durante el seguimiento. (evidencia 2D; recomendación 1B). (26, 27)

En pacientes cirróticos, nódulos mayores de 2 cm, de diámetro, el diagnóstico de hepato-carcinoma puede basarse en características típicas de técnicas de imagen. En caso de incertidumbre o características radiológicas atípicas, el diagnóstico puede ser confirmado por biopsia. (evidencia 2D; recomendación 1A) (28, 29).

2.0 Planteamiento del problema

Dentro del universo de población que abarca el Hospital ISSSTE Bicentenario de Alta Especialidad de Tultitlán Estado de México se han presentado casos de lesiones hepáticas focales y difusas así como sus complicaciones, es por esto que realizamos el siguiente planteamiento del problema. En los diferentes Hospitales de nuestro país, se realiza de manera rutinaria la tomografía dinámica para las lesiones hepáticas, sin embargo, no se han realizado estudios para determinar las lesiones que más frecuentemente se presentan en el hígado.

La intención (finalidad) de realizar el presente trabajo es la de observar cuales son los hallazgos que más frecuentemente se presentan en las lesiones hepáticas mediante la tomografía dinámica, y de esta forma, ofrecer al paciente un diagnóstico más oportuno que le sirva para tratar con mayor rapidez su problema de salud.

Pregunta de Investigación

¿Cuáles son los hallazgos por tomografía dinámica en el diagnóstico de lesiones hepáticas focales y difusas y su correlación histopatológica?

4. Hipótesis científica.

Los hallazgos por tomografía dinámica en el diagnóstico de lesiones hepáticas focales y difusas tienen una correlación histopatológica del 70 %.

5. Objetivos.

5.1 Objetivo general.

Identificar las características tomográficas de lesiones hepáticas focales y difusas y su correlación con los hallazgos histopatológicos, en pacientes adultos atendidos en el Hospital ISSSTE Bicentenario de Alta Especialidad de Tultitlán Estado de México.

6.0 Material y métodos.

Universo de Trabajo

Pacientes que acuden a consulta y/o estudios de Imagen en el Hospital ISSSTE Bicentenario en el periodo del 02 de agosto de 2012 al 28 de junio de 2013.

6.1 Diseño del estudio.

El presente estudio es prospectivo, transversal y observacional, descriptivo.

6.2 Muestreo

6.4.3 Criterios de selección de la unidad de muestreo.

6.2.1.1 Criterios de inclusión:

- De ambos sexos
- De cualquier edad
- Con diagnóstico de lesión hepática focal o difusa
- Con reporte histopatológico

6.2.1.2 Criterios de exclusión:

- 1. Con patología asociada (HAS, DM, obesidad mórbida, etc.)**
- 2. En tratamiento médico hepático previo del estudio**

6.4.3.3 Criterios de eliminación:

1. Con reporte histopatológico de hígado normal.
2. Pacientes con resultado histopatológico de muestra insuficiente.
3. Con lesiones hepáticas por tomografía y sin reporte histopatológico.

Tamaño de la Muestra

En el estudio se incluyeron a 30 pacientes a conveniencia

VARIABLES DEL ESTUDIO:

Variable Independiente

Lesión hepática focal y difusa

Conceptual.- Cambio en la atenuación normal del hígado de manera generalizada o localizada, valorada por tomografía.

Operacional.- Patología presente en una persona.

Categoría.- Cualitativa

Escala de Medición.- Dicotómica

Unidad de Medición.- Presente o ausente

Variable Dependiente

Reporte de Tomografía Dinámica

Conceptual.- Estudio de imagen realizado con radiación ionizante en un equipo de tomografía, realizado con medio de contraste en tres fases.

Operacional.- Reporte del estudio por parte del radiólogo.

Categoría.- Cualitativa

Escala de Medición.- Nominal

Unidad de Medición.- 1.- Lesión focal hipervascular; 2.- Lesión focal hipovascular; 3.- Lesión difusa

6.3 Procedimiento

- 1.- El paciente acude a realización de estudio tomográfico
- 2.- El investigador aprecia que el paciente es candidato a ingresar al estudio
- 3.- El investigador le explica al paciente la intención de realizar el estudio, dándole los pormenores del mismo.
- 4.- Se invita al paciente a participar en el estudio
- 5.- El paciente acepta y firma el Consentimiento Informado
- 6.- Se realizado estudio de tomografía dinámica
- 7.- Se recaban los datos en el formato ya establecido

6.9 Análisis estadístico.

Los datos se concentrarán en la Hoja de Excel, y las variables se analizarán por medio de gráficas comparativas.

7.0. BIOÉTICA.

El presente estudio implica un riesgo elevado para los voluntarios, sin embargo, es un riesgo al que se expone todo paciente que requiere de este tipo de estudios. Tomamos en cuenta a la Declaración de Helsinki. El estudio se realiza después de obtener la aceptación del Comité de Ética y de Investigación del Hospital del ISSSTE Bicentenario, así como del Comité de Ética e Investigación del centro Médico ISSEMYM Ecatepec.

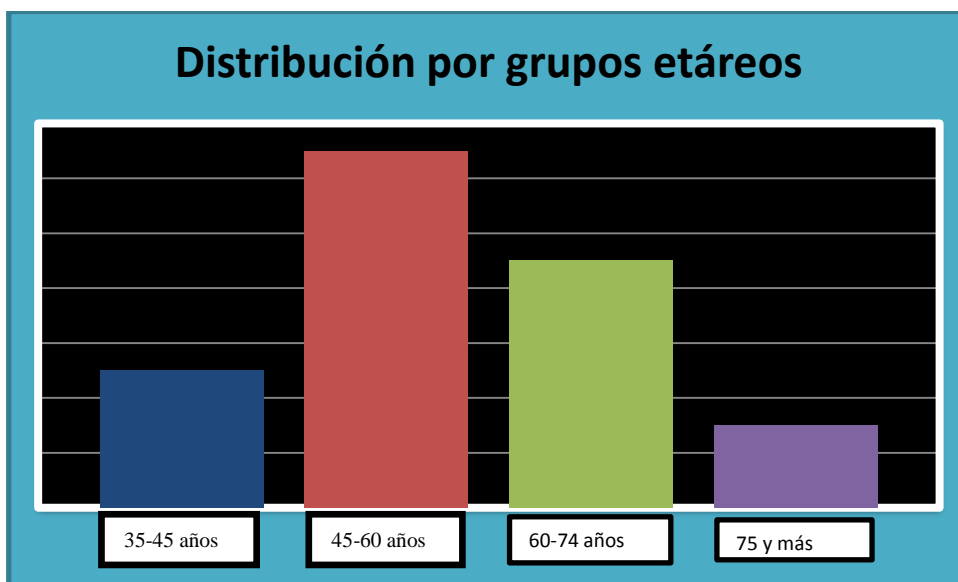
8.0 Resultados:

Durante el periodo de estudio se realizaron 33 biopsias hepáticas de las cuales fueron eliminados 2 pacientes por resultados histopatológico normal y uno por resultados histopatológico de muestra insuficiente. En total 30 pacientes cumplieron con los criterios de inclusión, los cuales se agruparon por grupos de edad, hallando mayor frecuencia de pacientes en el grupo de 45 a 60 años, como se observa en la tabla 1 y gráfica 1.

Tabla 1. Distribución por grupos etáreos en nuestro estudio.

Grupo	Total
35-45	5
45-60	13
60-74	9
75 Y MAS	3
Total	30
Promedio	56.9629 años
Desv. Est.	12.4235

Grafica 1. Distribución por grupos etáreos en los pacientes estudiados.



En relación al sexo, predominó en este estudio, el sexo femenino con 22 pacientes (73%) y del sexo masculino hallamos a 8 pacientes (27%), como se aprecia en la tabla 2 y gráfica 2.

Tabla 2. Distribución por sexo en el estudio.

SEXO	
FEMENINO	MASCULINO
21	9

Gráfica 2. Distribución por sexo en el estudio.

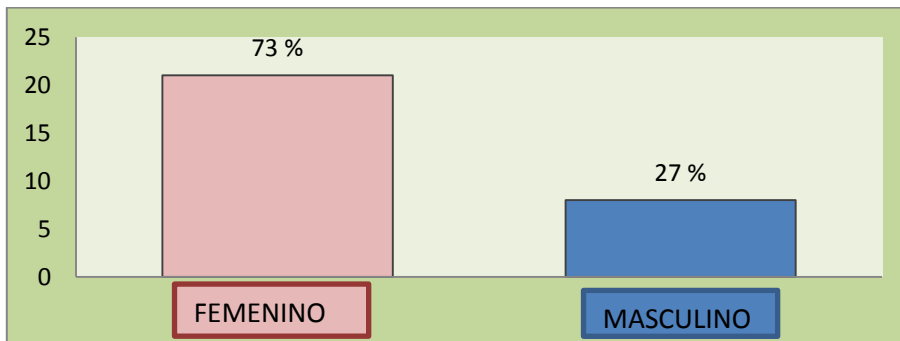
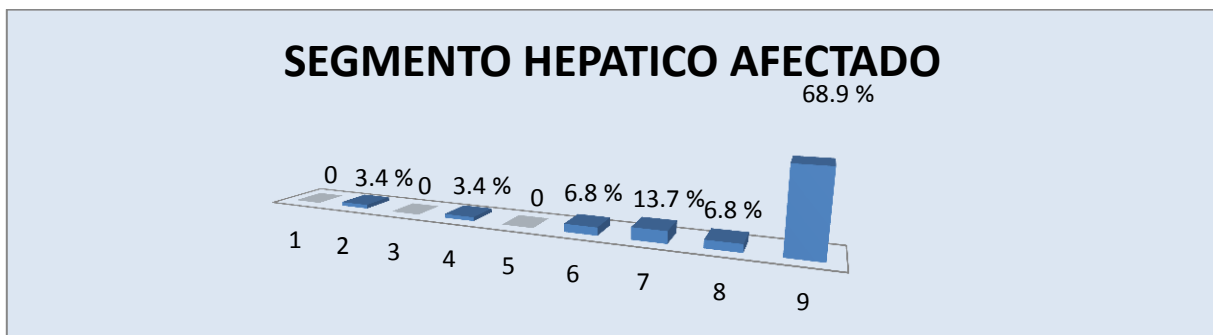


Gráfico 3. Segmento hepático afectado.

En esta gráfica se muestran los segmentos más afectados según la clasificación de Couinaud encontrando mayor afectación del segmento 7 en un 13.7 % y los segmentos 6 y 8 en un 6.8 %, el número nueve corresponde a dos o más segmentos afectados con un 68.9 %.



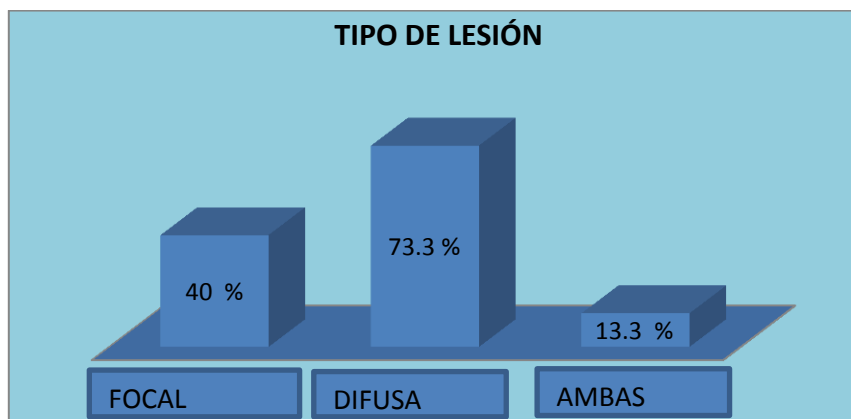
La siguiente tabla 3 muestra las lesiones reportadas por tomografía:

TABLA DE DIAGNÓSTICOS REPORTADOS POR TOMOGRAFÍA	
PROCESO PARENQUIMATOSO CRÓNICO	13
ESTEATOSIS HEPÁTICA	3
PROCESO INFLAMATORIO	2
HEPATOMEGALIAS	2
CIRROSIS	2
QUISTE HEPÁTICO	3
METÁSTASIS HEPÁTICAS	2
HIPERPLASIA NODULAR FOCAL	1
CARCINOMA HEPATOCELULAR	1
HEPATOCARCINOMA	2
ABSCESO HEPATICO	1
ADENOMA	1
HEMANGIOMA	1

El tipo de lesión predominante por tomografía fue la difusa como se observa en la tabla 4 y gráfica 4 encontrándola hasta en un 73.3 % de los casos, las lesiones focales en un 40 % de los casos y ambos tipo de lesión en el 13.3 %.

TIPO DE LESIÓN		
FOCAL	DIFUSA	AMBAS
12	22	4

GRAFICA 4. Tipo de lesión reportada por tomografía.



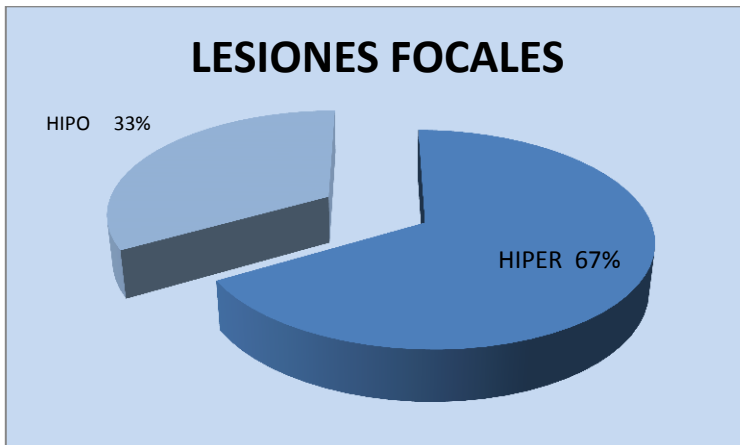
En las lesiones focales se realizaron los siguientes análisis complementarios.

Se clasificaron a las lesiones focales en hipervasculares e hipovasculares y cada una en benignas y malignas, en la gráfica 5 y tabla 5 podemos observar la distribución y el predominio de lesiones hipervasculares en un 67 %.

Tabla 5: Lesiones focales y su comportamiento con el medio de contraste:


COMPORTAMIENTO DE LA LESIÓN FOCAL	
HIPERVASCULAR	HIPOVASCULAR
8	4

Grafica 5: Lesiones focales y su comportamiento con el medio de contraste:



Las lesiones hipervasculares benignas por tomografía se encontraron en 4 pacientes, que es un 33 % del total de las lesiones focales, las lesiones hipervasculares malignas por tomografía se encontraron en 5 pacientes que corresponden a un 42 % del total de las lesiones focales, las lesiones hipovasculares benignas por tomografía se encontraron en 3 pacientes que corresponden a un 25 % de todas las lesiones focales como se muestra en la gráfica 6. En éste estudio no se encontraron lesiones hipovasculares sugestivas de malignidad.

Gráfica 6. Distribución de las lesiones focales en hipervasculares benignas, hipervasculares malignas e hipovasculares benignas.



En la siguiente tabla número 6, se ilustran los diferentes diagnósticos reportados por histopatología:

DIAGNÓSTICOS HISTOPATOLÓGICOS	
HEPATITIS CRÓNICA	9
ENFERMEDAD DEL TRACTO BILIAR COLESTÁSICO	2
HEPATITIS CRONICA DE INTERFASE	2
CIRROSIS	4
ESTEATOSIS	4
HEMANGIOMA CAVERNOSO	1
ADENOCARCINOMA MODERDAMENTE A POCO DIFERENCIADO	1
QUISTES SIMPLES	2
METÁSTASIS DE CARCINOMA EPIDERMOIDE	1
ADENOCARCINOMA POCO DIFERENCIADO	1
HEPATOCARCINOMA DE CÉLULAS CLARAS	1
ADENOMA	1
HIPERPLASIA NODULAR FOCAL	1

Por lo que las lesiones focales reportadas por histopatología se pueden clasificar de acuerdo a la literatura en hipervasculares e hipovasculares como sigue:

La gráfica 9 muestra las lesiones focales que por histopatología de acuerdo a la literatura corresponden a lesiones hipervasculares benignas:



Por histopatología no se reportaron tumoraciones focales que correspondan a lesiones hipovasculares malignas por tomografía.

En la siguiente tabla se observa la comparación de resultados de las lesiones reportadas por tomografía y las lesiones reportadas por histopatología.

Tabla 7. Tabla comparativa de lesiones hepáticas reportadas por tomografía y por histopatología.

TABLA COMPARATIVA DE LESIONES HEPÁTICAS		
TIPO DE LESIÓN	TC	HISTOPATOLOGIA
LESIÓN DIFUSA	73.30%	80%
LESIÓN FOCAL	40%	33.30%
AMBAS	13.30%	3.30%

En la siguiente tabla se observa la comparación de resultados de las lesiones focales reportadas por tomografía y las lesiones focales reportadas por histopatología.

Tabla 7. Tabla comparativa de lesiones hepáticas focales reportadas por tomografía y por histopatología.

TABLA COMPARATIVA DE LESIONES HEPÁTICAS		
LESIÓN FOCAL	TC	HISTOPATOLOGIA
LESIÓN HIPERVASCULAR BENIGNA	33%	30%
LESIÓN HIPERVASCULAR MALIGNA	42%	50%
LESIÓN HIPOVASCULAR BENIGNA	25%	20%
LESIÓN HIPOVASCULAR MALIGNA	0%	0%

9.0 Discusión.

La edad promedio en nuestro estudio fue de 57.62 años con una desviación estándar de 12.4136 años no acorde a lo encontrado por Motta (6) en su estudio donde encontró una edad promedio de 51.2 años, pero acorde con lo reportado por Foroutani (11) quién encontró en su estudio un promedio de edad de 56.9 años. En nuestro estudio se encontró un predominio en el sexo femenino en un 73 % acorde a la literatura como lo reportado por Motta (6) quién encontró predominio en el sexo femenino en un 58 %.

Los segmentos más afectados según la clasificación de Couinaud fueron el segmento 6, 7 y 8 en un 20.5, predominantemente las lesiones afectaron a dos o más segmentos en el 68.9 % a dos o más segmentos, no acorde con lo encontrado por Foroutani quien encontró mayores lesiones en los segmentos 3 y 4 y acorde a la literatura como lo reportado por Motta (6) quién encontró mayor afectación del lóbulo derecho en un 42.7 %.

Del total de las lesiones analizadas 16.6 % fueron malignas y 83.4 % fueron benignas, no acorde con la literatura como en el caso de Motta (6) quién encontró 7 % de lesiones malignas y 93 % de lesiones benignas.

En nuestro estudio se encontraron 33 % de lesiones focales hipervasculares benignas no acorde a la literatura como lo referido por Motta (6) en su estudio quién encontró 65.7 %, acorde a lo referido por Carrascosa et al (13), en 2006 quién encontró 30 %.

Se encontraron en nuestro estudio 42 % de lesiones focales hipervasculares malignas no acorde a lo referido por Motta (6) en su estudio quién encontró 34 %, pero acorde a lo referido por Carrascosa et al (13), en 2006 quién encontró 70 %.

La diferencia porcentual se debe a que en nuestro estudio incluimos lesiones difusas, se encontraron 25 % de lesiones hipovasculares benignas.

En nuestro estudio no se encontraron lesiones hipovasculares malignas.

Los diagnósticos tomográficos predominantes fueron quiste hepático en un 11 %, proceso parenquimatoso crónico en un 39 % y esteatosis hepática en un 11 %.

El hepatocarcinoma se encontró como lesión maligna más frecuentemente reportada por tomografía 7 %, no acorde con los resultados histopatológicos de nuestro estudio pero acorde a lo encontrado por Motta (6) en su estudio quién lo encontró en un 18.7 %.

El tipo de lesión predominante fue la difusa encontrándola hasta en un 65.5 % de los casos.

Por histopatología se encontró al adenocarcinoma como lesión neoplásica más frecuente en nuestro estudio 10 %, no acorde a otros estudios como lo reportado por Fourandi (13) quien lo encontró en segundo lugar con un 33.3 % de sus pacientes.

En nuestros reportes tomográficos existe una variación del 6.7 % con respecto a los reportes histopatológicos para el diagnóstico de las lesiones difusas.

En nuestros reportes tomográficos existe una variación del 3 % con respecto a los reportes histopatológicos para el diagnóstico de lesiones focales hipervasculares benignas. Observando una variación del 8 % de los reportes tomográficos con respecto a los reportes histopatológicos para el diagnóstico de lesiones focales hipervasculares malignas. Finalmente una diferencia del 5 % para el diagnóstico de lesiones hipovasculares benignas.

10.0 CONCLUSIONES.

Con los resultados obtenidos de este estudio se acepta la hipótesis propuesta afirmando que la concordancia entre hallazgos tomográficos y resultados histopatológicos es mayor al 70 %, siendo del 80 % en nuestra población estudiada.

Existe baja concordancia entre los diagnósticos clínicos y los histopatológicos, por lo que el uso de métodos de imagen como la tomografía computarizada en sus distintas fases permiten superar estas limitaciones y mejorar la precisión diagnóstica, con el fin de brindar un tratamiento adecuado y oportuno a cada paciente.

En nuestra población de pacientes el uso de la tomografía cambió la conducta terapéutica en aquellas que existía diagnóstico clínico inespecífico, sobre todo en estadios avanzados de enfermedades crónicas difusas, demostrados solo con tomografía computada.

Nuestros resultados presentaron variantes importantes en relación con otros estudios similares: como la prevalencia del adenocarcinoma como entidad neoplásica más frecuente y la prevalencia de afectación del sexo femenino como los hallazgos más importantes del presente estudio.

Se requieren más estudios que evalúen grados de concordancia entre e intraobservadores, así como los coeficientes de precisión de los instrumentos de medición para dar mayor validez y precisión a los resultados encontrados.

10. BIBLIOGRAFIA.

1. Hagga J. R., Dogra V., Forsting M. y Cols. TC y RM diagnóstico por imagen del cuerpo humano: Quinta edición, Editorial Elsevier: 2011, 1286-1350.
2. Ryan S., McNicolas M., Eustace S; Anatomía para el diagnóstico radiológico: Cuarta edición; Editorial Marban: 2008, 506-607.
3. Lee J. K., Sagel S., Stanley R., Body TC correlación RM: tercera edición Editorial Marban: 1999, 701-766
4. Rumack C. M., Wilson S. R., Charboneau J. W., Johnson J. M.: Diagnóstico por ecografía; Tercera edición; Editorial Mc. Graw Hill: 2010, 604-703.
5. Pinedo E., Coronado M.: Anatomía del abdomen mediante tomografía computarizada Abdomen anatomy by computed tomography, Revista española de medicina nuclear; 2008;27(1):47-62
6. Motta G. A., Blancas E. A., Chirino R. A., González Ll. I., Caracterización de lesiones hepáticas focales con tomografía computada multidetector; Anales de radiología en México; 2012; 1 pp 46-58.
7. Pons F., Llovet J.; Actitud a seguir ante una lesión hepática focal; Revista española de enfermedades digestivas, 2004; 96 567-577.
8. Oto. E., Tamm P., Szklaruk J.; Tomografía computarizada multidetector del hígado: Clínica radiológicas de Norteamérica, Editorial Elsevier. 2005(43) 827-848.
9. Verdugo M. A.: Tomografía computada multicorte; Revista chilena de cirugía; Volumen 56, 2004, 185-190.
10. Valls C., Figueras J., Jaurrieta E.; Diagnóstico por imagen del nódulo hepático una aproximación por escenarios clínicos; Revista de cirugía española: 2001, 69 490-497
11. Foroutani A., Garland A., Berber E. y Cols.; Laparoscopic ultrasound vs triphasic computed tomography for detecting liver tumors; JAMA, Arch Surg: 2000,135: 933-938.
12. Massaro M., Huertas C., Ruiz T.; Espectro de tomografía computada e imágenes por resonancia magnética de la esteatosis hepática; Revista colombiana de radiología: 2013; 24 3654-60.
13. Carrascosa MP, Capuñay MC, Sisco P et al. Evaluación hepática con TC multidetector. Angiotomografía, determinación volumétrica y hepatectomía virtual. Acta Gastroenterol Latinoam 2006;36:131-138
14. Bosques F., García J. A. y Cols.: Guías clínicas de diagnóstico y tratamiento de hepatopatía grasa no alcohólica; Guías de diagnóstico y tratamiento en gastroenterología; Rev de Gastroenterología de México: 2008 (73) 129-133.
15. Dehesa M., Aguirre J. y Cols. Guías clínicas de diagnóstico y tratamiento de Hepatitis C, Guías clínicas de diagnóstico y tratamiento en gastroenterología 2006 (5) supl 1.
16. Kamel R., Liapi E., Fishman E. K.: Liver and Biliary System: Evaluation by Multidetector CT; Radiologic Clinics of North America; 2005 43, 977-997.
17. Kar P., Jain R., Imaging of Space Occupying Lesions of Liver; Medicine Update 2011.375-384.

18. Biopsia hepática p. rendón, servicio de aparato digestivo hospital puerta del mar cadiz:2009,520-523
19. Brahm J. Indicaciones de la biopsia hepática: Gastroenterología Latinoamérica 2006; (17) 256-259.
20. Gra B. O.; Biopsia hepática: utilidad de métodos cualicuantitativos en diagnóstico y pronóstico de la hepatitis crónica viral, tesis presentada en opción al grado científico de doctor en ciencias médicas. La Habana Cuba 2008, 122-134
21. Zolezzi A.; La biopsia hepática en la actualidad: revista de gastroenterología del Perú; 2004. (24) 12-18.
22. Bianchi L.; Biopsia hepática en hepatopatías difusas: indicaciones, técnica, limitaciones y resultados. alternativas endovasculares. Hospital Clinic Barcelona.
23. Guía de practica clínica, para el diagnostico y tratamiento del hepatoblastoma, evidencias y recomendaciones, catálogo maestro de guías de prácticas clínicas: ssa-287-10; consejo de salubridad gobierno federal.
24. Dehesa M., Aguirre J. y Cols. Guías clínicas de diagnóstico y tratamiento de Hepatitis C, Guías clínicas de diagnóstico y tratamiento en gastroenterología 2006 (5) supl 1.
25. Solís J. A. Current indications of liver biopsy: Rev Esp Enferm Dig (Madrid) 2006 (98) pp 122-139.
26. Llovet J. M., Ducreux M., EASL-EORTC Clinical Practice Guidelines: Management of hepatocellular carcinoma: Journal of Hepatology; 2012 (56) pp 908-943.
27. Czauderma P., Otte J., Aronson D., et al.; Guidelines for surgical treatment of hepatoblastoma in the modern era-recommendatios from the Chilhood Liver Tumour Strategy Group of the International Society of Paediatric Oncology.
28. Bruix J., Sherman M., Llovet J.; Clinical Management of hepatocellular carcinoma Conclusions of the Barcelona-2000 EASL Conference.

11.0 ANEXOS

FORMATO DE CAPTURA DE DATOS

Datos generales:

Nombre.

1. Edad.

< 20 años	20 a 40 años	>40 años

2. Estado civil.

Soltero	Casado

3. Sexo.

Masculino	Femenino

4. Diagnóstico de envío.

5. Hallazgos por tomografía

6. Lesiones hipervasculares

7. lesiones hipovasculares.

8. Tipo de biopsia.

9. Muestra.

Adecuada	
Insuficiente	

10. Resultado histopatológico.

Cronograma de actividades.

	Abril, Mayo	Junio	Julio, Agosto, Septiembre	Octubre y Noviembre
Elaboración del proyecto	X			
Selección de pacientes	X	X	X	
Captura de datos		X	X	
Análisis de datos			X	
Discusión y preparación del documento			X	
Presentación				F

Realizado –

Planeado F