

**UNIVERSIDAD AUTONOMA DEL ESTADO DE MEXICO**

**FACULTAD DE MEDICINA**

**COORDINACION DE INVESTIGACION Y ESTUDIOS  
AVANZADOS**

**COORDINACION DE LA ESPECIALIDAD EN ORTOPEDIA**

**DEPARTAMENTO DE EVALUACION PROFESIONAL**



**RESULTADO FUNCIONAL POSTQUIRURGICO CON ANCLA ARTROSCOPICA 5.0 EN  
PACIENTES CON LUXACION ACROMIOCLAVICULAR GRADO III EN EL CENTRO MEDICO  
ECATEPEC EN UN PERIODO DE 2 AÑOS**

**INSTITUTO DE SEGURIDAD SOCIAL DEL ESTADO DE MEXICO Y MUNICIPIOS**

**CENTRO MEDICO ISSEMYM ECATEPEC**

## **TESIS**

**QUE PARA OBTENER EL DIPLOMA DE POSGRADO DE LA ESPECIALIDAD EN**

## **ORTOPEDIA**

**PRESENTA**

**M.C. Carlos Tariacuri Valencia Avilés**

**DIRECTOR DE TESIS**

**E. en ORT. Tomás Martín Guerrero Rubio**

**REVISORES DE TESIS**

**E. en ORT. Amado González Moga**

**E. en ORT. Julio Jesús Tokunaga Bravo**

**E. en ORT. René Gutiérrez Gutiérrez**

**TOLUCA, ESTADO DE MEXICO 2014**

## **INDICE**

<b>1. MARCO TEORICO.....</b>	<b>4</b>
<b>1.1 ANTECEDENTES.....</b>	<b>4</b>
<b>1.2 ESTABILIZADORES DINAMICOS.....</b>	<b>6</b>
<b>1.3 LIGAMENTO ACROMIOCLAVICULAR.....</b>	<b>7</b>
<b>1.4 LIGAMENTO CORACOCLAVICULAR.....</b>	<b>8</b>
<b>1.5 FUNCION DEL LIGAMENTO CORACOCLAVICULAR.....</b>	<b>9</b>
<b>1.6 MOVIMIENTO DE LA ARTICULACION ACROMIOCLAVICULAR..</b>	<b>10</b>
<b>1.7 MECANISMO DE LESION.....</b>	<b>11</b>
<b>1.8 CLASIFICACION DE LA LESION.....</b>	<b>12</b>
<b>1.9 CLASIFICACION DE ROCKWOOD.....</b>	<b>13</b>
<b>1.10 TRATAMIENTO QUIRURGICO.....</b>	<b>16</b>
<b>2. PLANTEAMIENTO DEL PROBLEMA.....</b>	<b>19</b>
<b>3. PREGUNTA DE INVESTIGACION.....</b>	<b>20</b>
<b>4. HIPOTESIS.....</b>	<b>20</b>
<b>5. OBJETIVOS.....</b>	<b>20</b>
5.1 OBJETIVO GENERAL.....	20
5.2 OBJETIVOS PARTICULARES.....	20
<b>6. MATERIAL Y METODOS.....</b>	<b>21</b>
6.1 CRITERIOS DE INCLUSION.....	21
6.2 CRITERIOS DE NO INCLUSION.....	21
6.3 CRITERIOS DE ELIMINACION.....	21
6.4 DISEÑO EXPERIMENTAL.....	21
<b>7. CRONOGRAMA DE ACTIVIDADES.....</b>	<b>23</b>

<b>8. BIOETICA.....</b>	<b>23</b>
<b>9. RESULTADOS.....</b>	<b>24</b>
<b>10. ANALISIS DE RESULTADOS.....</b>	<b>34</b>
<b>11. CONCLUSIONES.....</b>	<b>36</b>
<b>12. BIBLIOGRAFIA.....</b>	<b>37</b>
<b>13. ANEXOS.....</b>	<b>39</b>
13.1 FORMATOS DE CAPTURA DE DATOS.....	39
13.2 FORMATO DE ESCALA DE UCLA.....	40

## **1. MARCO TEORICO**

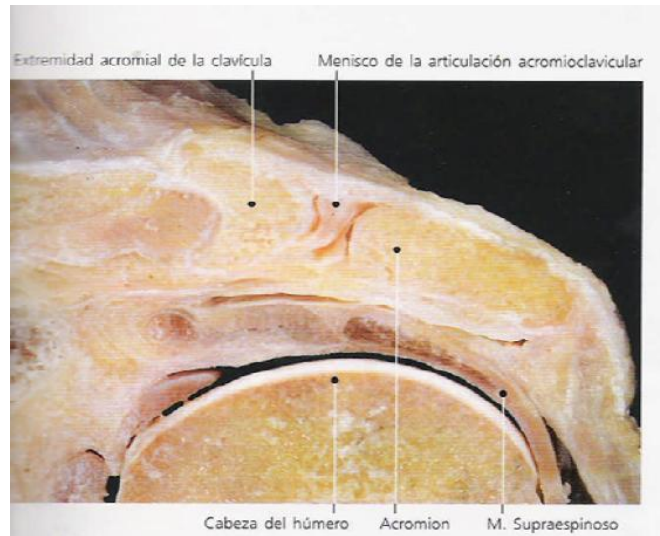
### **1.- ANTECEDENTES:**

La luxación de la articulación acromioclavicular y su tratamiento han generado controversia desde los primeros escritos médicos. Hipócrates escribió: “los médicos tienden a decepcionarse especialmente ante este accidente, de manera que se disponen a actuar como si se tratara de una luxación de hombro, he conocido muchos médicos no expertos en el arte que han causado mucho daño al intentar reducir hombro pensando que se trataba de una luxación” <sup>(1)</sup>.

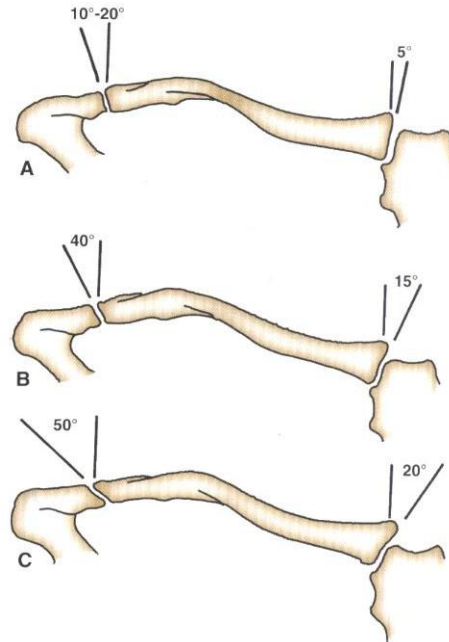
Evidentemente Galeno prestó mucha atención a Hipócrates, puesto que diagnosticó su propia luxación acromioclavicular al luchar en la palestra. Este famoso médico del periodo grecorromano se trató a sí mismo a la manera de Hipócrates, es decir con un vendaje apretado para sostener la clavícula prominente hacia abajo, manteniendo el brazo elevado, abandonó el tratamiento unos cuantos días después por resultarle muy incomodo. Es curioso que uno de los primeros casos publicados en la bibliografía se relacione con los deportes, ya que hoy en día la actividad deportiva constituye una de las causas más comunes de luxación acromioclavicular <sup>(1)</sup>.

Sin embargo su tratamiento ha permanecido prácticamente idéntico. Hipócrates <sup>(1)</sup> afirmaba que esta lesión no ocasiona ningún tipo de impedimento, ni pequeño ni grande. Además manifestó que aparece una tumefacción o deformidad puesto que el hueso no puede reponerse correctamente a su situación natural. Esta declaración fue, ha sido y será recibida siempre como un reto por la comunidad ortopédica. Probablemente no exista ninguna otra articulación en el cuerpo que se haya tratado de manera tan diversa como la articulación acromioclavicular para devolverla correctamente a su situación natural.

La articulación acromioclavicular (AAC) es una diartrosis compuesta de un menisco fibrocartilaginoso, rodeada de una delgada cápsula que previene su desplazamiento horizontal <sup>(2)</sup>.



Según Tyurina <sup>(2)</sup> las superficies articulares son inicialmente cartílago hialino. Hacia los 17 años en el lado acromial de la articulación, y a los 24 años en el lado clavicular, el cartílago hialino se convierte en fibrocartílago. Bosworth <sup>(3)</sup> declaró que el tamaño medio de la articulación acromioclavicular en el adulto es de 9 mm X 19 mm. DePalma <sup>(4)</sup> demostró que existen variaciones en el plano articular. Cuando se observa de frente, la inclinación de la articulación es casi vertical o bien, se inclina desde abajo en sentido medial y la clavícula cabalga sobre el acromion formando un ángulo de hasta 50 °. Moseley <sup>(5)</sup> sostuvo que también puede haber un tipo de inclinación inferior en la que la carilla articular clavicular se sitúa por debajo el acromion. Según su experiencia la configuración articular vertical e inferior es la más propensa a presentar una discapacidad prolongada tras una lesión.



### ***Variantes en la forma e inclinación de la articulación acromioclavicular***

Los dos tipos de discos fibrocartilagosos intraarticulares son completos y parciales (meniscoides), presentando una gran variación en cuanto al tamaño y forma. DePalma <sup>(4)</sup> demostró que con la edad, el menisco sufre una rápida degeneración hasta que deja de ser funcional después de la cuarta década de vida. La inervación de la articulación acromioclavicular proviene de ramas de los nervios axilares, supraescapular y pectoral lateral.

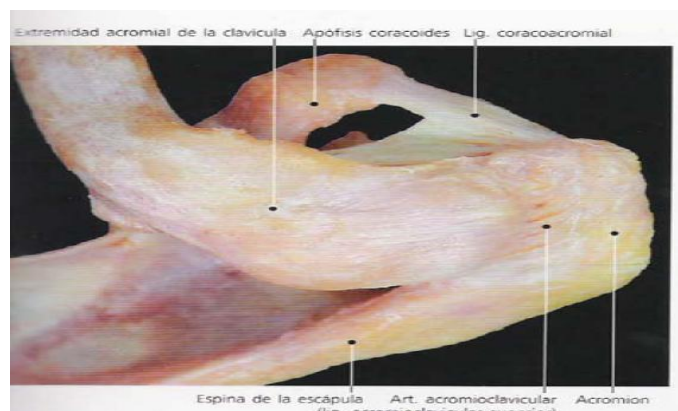
### **ESTABILIZADORES DINAMICOS.**

La articulación acromioclavicular se fija mediante los ligamentos capsular (acromioclavicular) y extracapsular (coracoclavicular). Sin embargo, puede que se haya sobrevalorado la importancia de los músculos que cruzan la articulación (el deltoides y el trapecio) y de la articulación acromioclavicular como estabilizadores dinámicos. Una porción de la parte anterior del deltoides se origina en la clavícula, en situación medial a la articulación acromioclavicular, se inserta en la tuberosidad

deltoidea. Por tanto esta porción del deltoides cuando se contrae, proporciona un apoyo de suspensión dinámico del brazo, desde la clavícula. Además la parte superior del trapecio, por medio de su unión fascial confluyente sobre el dorso del acromion se extiende desde el esqueleto axial, por un plano distal a la articulación acromioclavicular hasta insertarse en el acromion. Por consiguiente también ofrece un apoyo de suspensión dinámico a la extremidad superior. Cuando hay un desgarro de los ligamentos acromioclavicular o coracoclavicular, aumenta la importancia de estos estabilizadores dinámicos. Además las lesiones de las inserciones del deltoides y del trapecio afectan a su capacidad para brindar apoyo dinámico.

## LIGAMENTOS ACROMIOCLAVICULARES

La articulación acromioclavicular se encuentra rodeada por una delgada cápsula que esta reforzada en las partes superior, inferior, anterior y posterior por los ligamentos acromioclaviculares superior, inferior, anterior y posterior. Las fibras del ligamento acromioclavicular superior se mezclan con las de los músculos deltoides y trapecio, las cuales se insertan en la cara superior de la clavícula y acromion. Estas inserciones musculares son importantes debido a que refuerzan los ligamentos acromioclaviculares y añaden estabilidad a la articulación acromioclavicular.

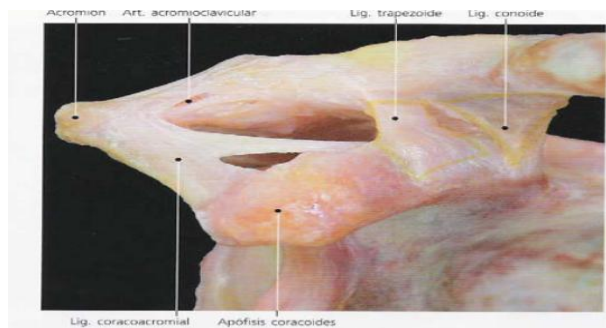


## LIGAMENTO CORACOCCLAVICULAR

El ligamento coracoclavicular es un ligamento fuerte y duro cuyas fibras van desde la superficie inferior y externa de la clavícula hasta la base de la apófisis coracoides de la escapula. El ligamento coracoacromial posee dos componentes: los ligamentos conoide y trapezoide. Ambas partes pueden estar separadas por una bolsa. Según Bosworth <sup>(3)</sup> el espacio medio entre la clavícula y la apófisis coracoides es de 1.3 cm. Salter y cols <sup>(6)</sup> midieron los componentes del ligamento coracoclavicular en 20 cadáveres. Observaron que el ligamento trapezoide variaba de 0.8 cm a 2.5 cm de longitud y de 0.8 cm a 2.5 cm de espesor. El ligamento conoide variaba de 0.7 a 2.5 cm de longitud y de 0.4 cm a 0.95 cm de espesor <sup>(7)</sup>.

El ligamento conoide tiene forma de cono, cuya punta se inserta en el lado posteromedial de la base de la apófisis coracoides. La base del cono se inserta en el tubérculo conoide, en la superficie posterior e inferior de la clavicular. El tubérculo conoide se ubica en la punta de la curva clavicular posterior, la cual se sitúa en la unión del tercio lateral de la parte plana de la clavicular con los dos tercios mediales de la diáfisis de forma triangular.

El ligamento trapezoide <sup>(8)</sup> se origina en la apófisis coracoides anterior y lateral a la inserción del ligamento conoide, exactamente por detrás de la inserción del tendón del pectoral menor, el ligamento trapezoide se extiende en sentido superior hasta una línea rugosa situada en la superficie inferior de la clavícula; esta línea se extiende en sentido anterior y lateral desde el tubérculo conoide.





## FUNCION DEL LIGAMENTO CORACOCLAVICULAR

El ligamento coracoclavicular ayuda a acoplar la abducción y la flexión glenohumeral con la rotación escapular en el tórax. No es posible lograr una elevación total de los brazos sobre la cabeza sin un movimiento glenohumeral y escapulotorácico combinado y sincrónico <sup>(9, 10, 11)</sup>. Inman y cols. <sup>(10)</sup> Observaron que la clavícula gira alrededor de su eje longitudinal en un arco de 40° a 50 ° durante la abducción completa. A medida que la clavícula gira en sentido superior, impone la rotación escapulotorácica debido a su unión con la escapula: mediante los ligamentos conoide y trapezoide.

Aunque el ligamento coracoclavicular es mediador del movimiento escapulohumeral sincrónico, su función primaria es fortalecer la articulación acromioclavicular <sup>(7, 12, 13 14, 15)</sup>. Debido a su dirección medial e inferior las fibras del ligamento impiden que el acromion se traslade hacia abajo y en sentido medial.

La única conexión de la extremidad superior con el esqueleto axial se realiza a través de las articulaciones claviculares en sus articulaciones acromioclavicular y esternoclavicular. Al realizar disecciones anatómicas y divisiones selectivas de los ligamentos esternoclaviculares, mostró como impiden estos ligamentos el desplazamiento hacia abajo del extremo distal de la clavícula. Por ello en bipedestación los fuertes ligamentos esternoclaviculares sostienen las clavículas hacia fuera, alejándolas del cuerpo, como las alas que salen del fuselaje de un aeroplano. Además al igual que los motores de un avión a reacción se encuentran suspendidos en la parte inferior de las alas, las extremidades superiores están suspendidas del extremo distal de las clavículas a través del ligamento coracoclavicular. Así el ligamento coracoclavicular es el principal ligamento suspensor de la extremidad superior.

Además de los ligamentos esternoclavicular y coracoclavicular, el músculo trapecio ayuda a sostener el hombro en posición derecha. Debe de haber una importante interrelación entre el músculo trapecio y los ligamentos esternoclaviculares, puesto que algunos pacientes quedan con todo el complejo del hombro incluyendo la clavícula, caído hacia abajo, tras la lesión del nervio accesorio espinal el cual inerva el trapecio.

En 1917 Cadenat <sup>(16)</sup> estudio con detalle la importancia del ligamento coracoclavicular en la estabilización de la articulación acromioclavicular. Concluyó que un golpe moderado en el acromion rompería el ligamento acromioclavicular y ocasionaría una luxación acromioclavicular incompleta. Un golpe más fuerte rompería entonces los ligamentos acromioclavicular y coracoclavicular, produciendo una luxación completa.

#### MOVIMIENTO DE LA ARTICULACION ACROMIOCLAVICULAR

En 1944 Inman y cols <sup>(10)</sup> Sugirieron que el arco de movimiento total de la articulación acromioclavicular es de 20°. Observaron que el movimiento se produce durante los primeros 30° de la abducción y después de los 135° de la elevación del brazo. Además, demostraron que con la elevación completa del brazo, la clavícula rota en sentido superior entre 40° y 50°. Este ángulo fue medido insertando un alfiler en la clavicular y observando la rotación superior durante la elevación del brazo por encima de la cabeza. Al sostener el alfiler con la mano, lo que impide la rotación clavicular se limitó la elevación del brazo hasta 110°. Inman y cols. Concluyeron que la rotación clavicular es una característica fundamental de la movilidad del hombro. Además concluyeron que un tornillo coracoclavicular o una artrodesis de la articulación acromioclavicular limitarían la rotación y por tanto limitarían mucho la abducción del brazo.

## ANTECEDENTES ESPECÍFICOS

Dentro de las luxaciones de la AAC es más común que sean incompletas en comparación a las completas, en proporción 2:1, esto se debe a que la fascia deltatrapezoidal provee una estabilización pasiva de la clavícula lateral, incluso luego de una ruptura completa de los ligamentos coracoclavicular (CC) y los ligamentos acromioclaviculares (AC). La luxación completa de la AAC requiere de la ruptura tanto del ligamento CC como del AC, así como de la cápsula articular acromioclavicular y de la fascia deltatrapezoidal <sup>(17)</sup>.

Investigaciones recientes realizadas en cadáveres demuestran que la AAC resiste altas fuerzas de hasta 500 a 700 Newtons <sup>(18)</sup>.

## MECANISMO DE LESION

### FUERZA DIRECTA

La lesión causada por una fuerza directa se produce cuando el paciente cae sobre la punta del hombro con el brazo en aducción. Es probable que este mecanismo sea la causa más habitual de lesión acromioclavicular. La fuerza desplaza al acromion hacia abajo y en sentido medial <sup>(19)</sup>.

### FUERZA INDIRECTA

Una caída sobre el brazo en aducción crea una fuerza dirigida en sentido superior que se transmite a lo largo del brazo a través de la cabeza humeral y hasta el acromion. La tensión se centra solo en los ligamentos acromioclaviculares y no en los coracoclaviculares, puesto que el espacio coracoclavicular en realidad disminuye. De esta manera la fuerza indirecta puede ocasionar una lesión leve, moderada o grave de la articulación acromioclavicular. Si la fuerza es lo bastante intensa, puede fracturar el acromion romper los ligamentos acromioclaviculares y

ocasionar una luxación superior de la articulación glenohumeral. Dicha fuerza es en realizada un mecanismo de lesión muy raro <sup>(20)</sup>.

## CLASIFICACION DE LA LESION

La mejor manera de clasificar las lesiones de la articulación acromioclavicular se basa en la magnitud del daño que ocasiona una determinada fuerza. Sin embargo a diferencia de otras articulaciones, el diagnostico diferencial de los esguinces de la articulación acromioclavicular se basa en la gravedad de la lesión que soportan los ligamentos capsulares, los ligamentos extra capsulares y la musculatura de sostén. Por lo tanto, las lesiones de la articulación acromioclavicular se clasifican según el daño que sufren los ligamentos acromioclavicular y coracoclavicular <sup>(21)</sup>.

Cadenat <sup>(16)</sup> distinguió dos grados de luxación acromioclavicular:

1. Incompleta, en la que los ligamentos capsulares se desgarran o se dañan
2. Completa, en la que tanto los ligamentos capsulares como los coracoclaviculares se rompen.

Allman y Tossy <sup>(12)</sup> diferenciaron la luxación acromioclavicular en tres tipos, dependiendo de la integridad de los ligamentos acromioclaviculares y coracoclaviculares:

1. Se caracterizan por la distensión de los ligamentos acromioclaviculares que permanecen íntegros y por la integridad del ligamento coracoclavicular
2. Mas graves, los ligamentos acromioclaviculares se desgarran totalmente y el ligamento coracoclavicular se distiende, aunque permanece integro.
3. Se produce una luxación acromioclavicular completa al romperse tanto el ligamento acromioclavicular como el coracoclavicular.

## **CLASIFICACION MODIFICADA DE LAS LESIONES ACROMIOCLAVICULARES POR ROCKWOOD <sup>(22)</sup>**

### **TIPO I**

- Esguince del ligamento acromioclavicular
- Articulación acromioclavicular íntegra
- Ligamentos coracoclaviculares íntegros
- Músculos deltoides y trapecio íntegros.

### **TIPO II**

- Articulación acromioclavicular separada
- Articulación acromioclavicular más ancha; puede haber una leve separación vertical al compararla con el hombro sano
- Esguince de los ligamentos coracoclaviculares
- El espacio interclavicular puede estar ligeramente aumentado
- Músculos deltoides y trapecio íntegros

### **TIPO III**

- Rotura de ligamentos acromioclaviculares
- Articulación acromioclavicular luxada y complejo del hombro desplazado en sentido inferior
- Rotura de ligamentos coracoclaviculares
- Espacio coracoclavicular mayor que en el hombro normal
- Los músculos deltoides y trapecio habitualmente están desinsertados del extremo distal de la clavícula

#### **TIPO IV**

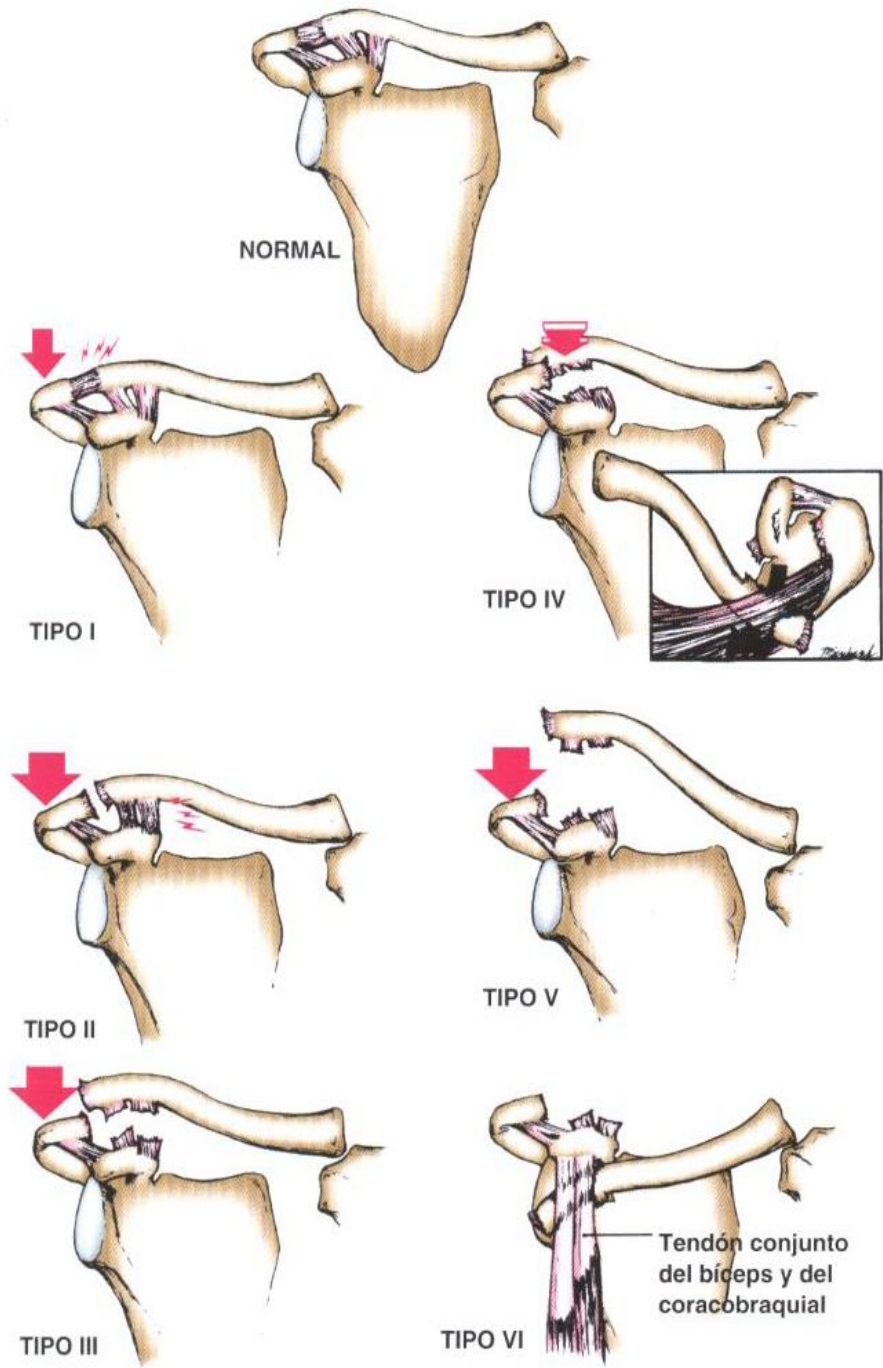
- Rotura de ligamentos acromioclaviculares
- Articulación acromioclavicular luxada y clavícula desplazada anatómicamente hacia atrás hasta el músculo trapecio o a través del mismo
- Rotura completa de los ligamentos coracoclaviculares
- El espacio coracoclavicular puede estar desplazado aunque puede parecer igual que en el hombro sano
- Desinserción de los músculos deltoides y trapecio del extremo distal de la clavícula

#### **TIPO V**

- Rotura de ligamentos acromioclaviculares
- Rotura de ligamentos coracoclaviculares
- Articulación acromioclavicular luxada con disparidad macroscópica entre la clavícula y la escapula
- Desinserción de los músculos deltoides y trapecio de la mitad distal de la clavícula

#### **TIPO VI**

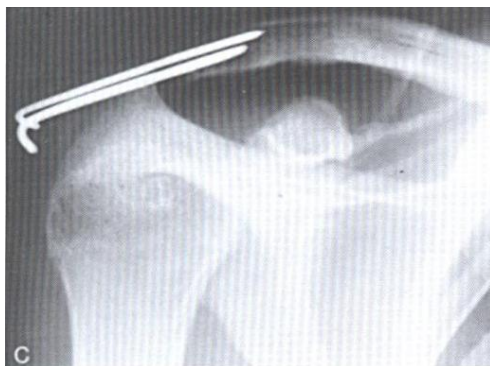
- Rotura de los ligamentos acromioclaviculares
- Rotura de los ligamentos coracoclaviculares en el tipo subcoracoideo e íntegros en el tipo subacromial
- Articulación acromiocalvicular luxada y clavícula desplazada en sentido inferior hacia el acromion o la apófisis coracoides
- Espacio coracoclavicular invertido en el tipo subcoracoideo o reducido en el tipo subacromial
- Desinserción de los músculos deltoides y trapecio del extremo distal de la clavícula.



## TRATAMIENTO QUIRURGICO (TECNICAS EXISTENTES)

### PHEMISTER MODIFICADA. <sup>(23)</sup>

Se realiza mediante la colocación de agujas de Kirschner a través de la articulación acromioclavicular, una vez reparados los ligamentos coracoclaviculares rotos se colocan dos agujas de Kirschner en dicha articulación. Permanecerá con las agujas realizando la reducción de la luxación por lo menos un periodo de 8 semanas posterior a las cuales se retira bajo anestesia local. La migración de las agujas flojas o rotas es una complicación potencialmente mortal si existe migración hacia pulmón (figura 1).

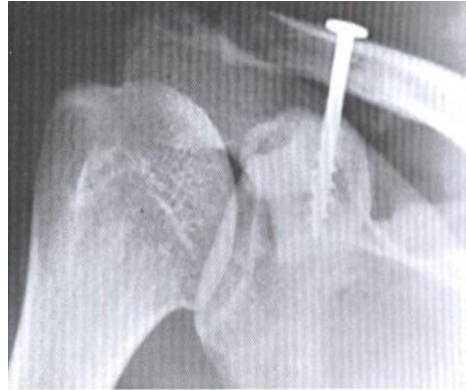


**Fig. 1**

### BOSWORTH MODIFICADA <sup>(23)</sup>

Técnica quirúrgica mediante la cual se realiza la colocación de un tornillo de la clavícula a la coracoides, previa reparación de los ligamentos coracoclaviculares, una de las complicaciones de dicha técnica es la fractura de la coracoides en la inserción del tornillo. El tornillo debe ser retirado a las 8 semanas de su colocación (figura 2).

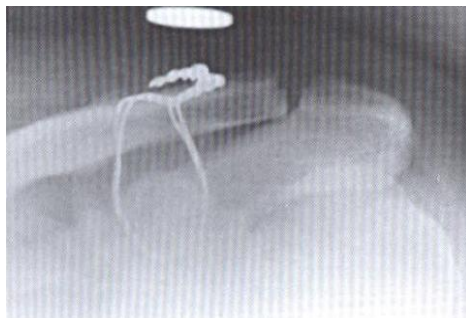




**Fig. 2**

### **LAZADA SUBCORACOIDEA <sup>(23)</sup>**

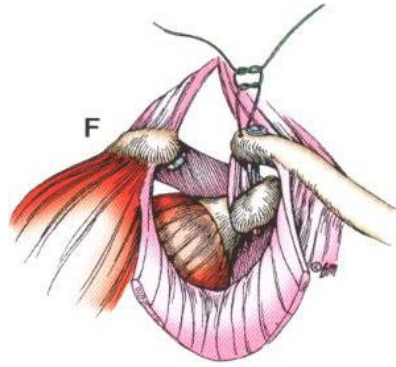
Bearden recomienda dos asas de alambre coracoclaviculares, la reparación del ligamento coracoclavicular y la reparación de los músculos trapecio y deltoides. El inconveniente es la lisis de la superficie inferior de la coracoides con el movimiento repetitivo de la clavícula (figura 3).



**Fig. 3**

### **WEAVER Y DUNN <sup>(23)</sup>**

Weaver y Dunn publicaron en 1972 un artículo sobre 12 luxaciones acromioclaviculares agudas y tres crónicas grado III, su método consiste en extirpar los 2 cm distales de la clavícula, y luego en vez de emplear fijación interna realizaron la transferencia del ligamento coracoacromial desde su inserción acromial hasta el canal intramedular de la clavícula (figura 4).



**Fig. 4**

**TECNICA QUIRUGICA CON ANCLA ARTROSCOPICA 5.0 y DOBLE LAZADA CON SUTURA FIBER WIRE No. 5**

1. Incisión transversal en cara anterior de hombro sobre borde anterior de la clavícula.
2. Abordaje a través de músculos trapecio y deltoides hasta ubicar articulación acromio – clavicular
3. Escisión de menisco interarticular de articulación acromio – clavicular
4. Perforación de ambas corticales de clavícula en su tercio distal con broca 3.5 y cortical superior de la base de la coracoides.
5. Abocardar orificio previamente realizado con cucharilla o avellanador para el fácil paso del ancla
6. Colocación de ancla en la base de la coracoides.
7. Realizamos dobles lazadas uno en cortical anterior y otro en cortical posterior de la clavícula con Fiber Wire de No. 5
8. Reparación de músculos trapecio y deltoides.
9. Cierre de herida quirúrgica.

## MATERIALES USADOS PARA REPARACIONES ARTROSCOPICAS

<b>RESISTENCIA A CARGA</b> <b>Tipo de material</b>	<b>NEWTONS</b>
1 SUTURA FIBER WIRE No. 5	170 N
2 SUTURA FIBER WIRE No. 5	300 N
DOBLE POLEA CON AUTOINJERTO	550 N
FIBER TAPE	320 N
FIBER TAPE CON AUTOINJERTO	450 N

## 2. PLANTEAMIENTO DEL PROBLEMA.

La luxación acromioclavicular grado III representa un reto terapéutico, siendo descritas varias técnicas que teóricamente provocan la restricción del movimiento de rotación de la clavícula que tan importante es la biomecánica del hombro.

Actualmente y con el advenimiento de nuevos métodos dinámicos de fijación y suturas de alta resistencia se puede realizar la reducción de la lesión y permitir la movilidad del hombro similar a su biomecánica prelesional y con técnicas mínimamente invasivas.

La intención de realizar este estudio es valorar si la reducción de la luxación acromioclavicular con ancla artroscópica 5.0 con fiber wire del No. 5 y doble lazada es más estable y más funcional que otras técnicas ya existentes en la literatura.

### **3. PREGUNTA DE INVESTIGACION**

¿Cuál es el resultado funcional postquirúrgico con ancla artroscópica 5.0 y sutura doble fiber wire No.5 en pacientes con luxación acromioclavicular grado III en el Centro Médico ISSEMyM Ecatepec en un periodo de 2 años?

### **4. HIPOTESIS.**

Si se realiza una cirugía con ancla artroscópica 5.0 y sutura doble fiber wire No. 5 en la luxación acromioclavicular grado III, tendremos un buen resultado funcional.

### **5. OBJETIVOS**

#### **5.1 OBJETIVOS GENERAL:**

Observar el resultado funcional postquirúrgico con ancla artroscópica 5.0 en pacientes con luxación acromioclavicular grado III en el Centro Médico ISSEMyM Ecatepec en un periodo de 2 años.

#### **5.2 OBJETIVOS PARTICULARES:**

Valorar dolor, arco de movilidad, fuerza muscular, función, y satisfacción del paciente que cursaron con luxación acromio clavicular grado III tratados con fijación con ancla artroscópica y sutura doble fiber wire No. 5.

## **6. MATERIAL Y METODOS**

Universo de Trabajo

Pacientes que acuden a consulta o cirugía en el servicio de Ortopedia y Traumatología del centro Médico ISSEMyM Ecatepec, de marzo de 2011 a febrero de 2013.

### **6.1 CRITERIOS DE INCLUSION:**

- Paciente con luxación acromio clavicular grado III en la escala de Roockwood.
- De cualquier edad
- Ambos sexos

### **6.2 CRITERIOS DE NO INCLUSION:**

- Fractura de clavícula asociado a luxación acromioclavicular
- Antecedente de evento quirúrgico previo con cualquier otra técnica quirúrgica para reparación de la articulación acromioclavicular.

### **6.3 CRITERIOS DE ELIMINACION**

- Todo aquel paciente que no sea derechohabiente del ISSEMYM
- Abandono del paciente al tratamiento establecido

### **6.4 DISEÑO**

Se trata de un estudio descriptivo, retrospectivo, observacional, longitudinal.

## **6.5 GRUPOS DE ESTUDIO.**

Grupo I.- Pacientes con Luxación acromioclavicular

Variables del Estudio

Luxación acromioclavicular

Conceptual.- Pérdida de la congruencia articular de la articulación acromioclavicular grado III en la escala de Rockwood

Operacional.- Patología acromioclavicular en una persona.

Categoría.- Cualitativa

Escala de Medición.- Dicotómica

Unidad de Medición.- Presente o ausente

Escala de la UCLA

Conceptual.- Escala de funcionalidad del hombro.

Operacional.- Aplicación de la escala de funcionalidad de hombro de la UCLA

Categoría.- cualitativa

Escala de Medición.- Nominal

Unidad de Medición.- excelente 34 – 35 puntos, bueno 28 – 33 puntos, regular 21 – 27, malo 0 - 20 puntos.

## 7. CRONOGRAMA DE ACTIVIDADES.

	Marzo de 2011 a febrero de 2013									Julio	Octubre	Noviembre
											2013	2013
<b>Elaboración protocolo</b>	X	X	X	X	X	X	X	X	X			
<b>Construcción instrumento</b>			X	X	X	X	X	X	X			
<b>Validación instrumento</b>										X		
<b>Aplicación instrumento</b>										X	X	
<b>Análisis de resultados</b>											X	
<b>Elaboración de escrito</b>												X

## 8. CONSIDERACIONES ETICAS

El presente estudio no significo ningún riesgo para los voluntarios, dado que solo se obtuvieron datos de los expedientes clínicos. Tomamos en cuenta a la Declaración de Helsinki. El estudio se realiza posterior a obtener la aceptación del Comité de Ética y de Investigación hospitalarios.

## 9. RESULTADOS

Se analizaron 34 expedientes con luxación acromioclavicular grado III en la escala de Rookwood, siendo la edad mínima de 18 años y la máxima de 40 años, media de 26 años, siendo la tercera década de la vida la de mayor presentación de esta patología. (cuadro 1,2) (grafica 1)

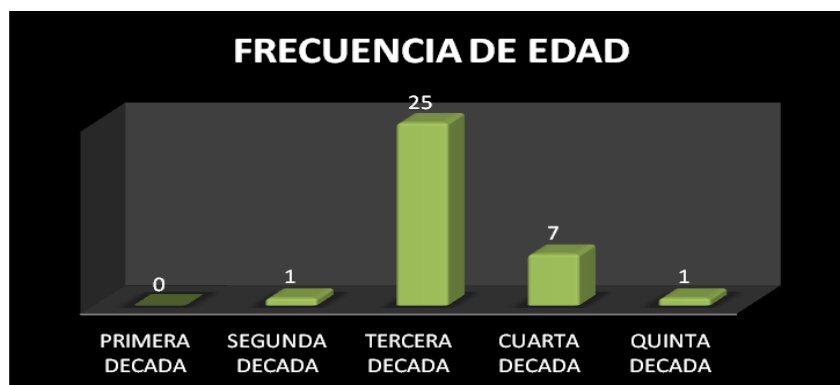**CUADRO 1.-** Relación de la edad en los pacientes estudiados.

	N	Mínimo	Máximo	Media	Desv. Típ.
EDAD	34	18	40	26	5.10330011

**CUADRO 2.-** Relación de frecuencia de edad de presentación.

EDADES DE PRESENTACION		
0 a 10 años	0	0 %
10 a 20 años	1	2.9 %
20 a 30 años	25	73.5 %
30 a 40 años	7	20.5 %
40 a 50 años	1	2.9 %

**GRAFICA 1.-** Relación de frecuencia de edad de presentación.



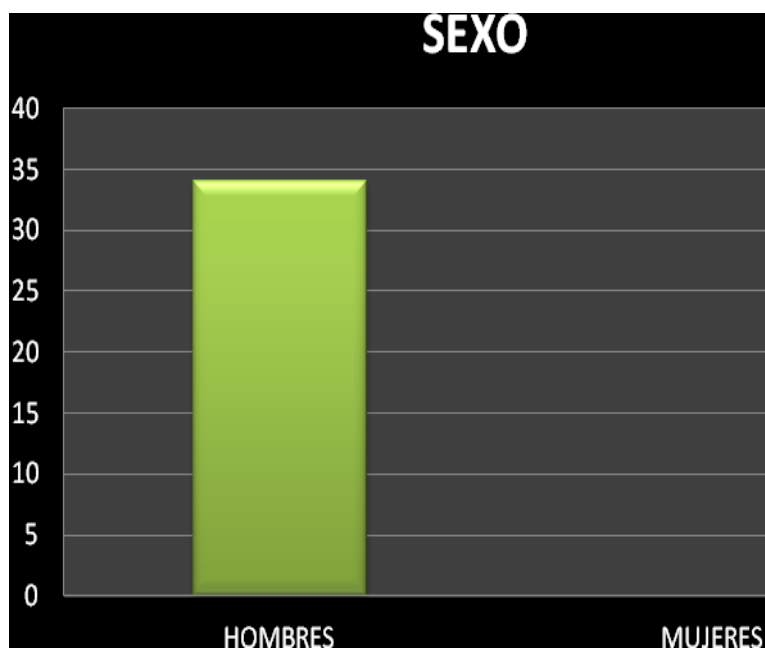


Todos los pacientes correspondieron al sexo masculino. (Cuadro 2, grafica 2)

**Cuadro 2.-** Relación de preferencia al sexo.

SEXO	FRECUENCIA	PORCENTAJE
MASCULINO	34	100 %
FEMENINO	0	0 %

**Grafica 2.-** Relación de preferencia al sexo.

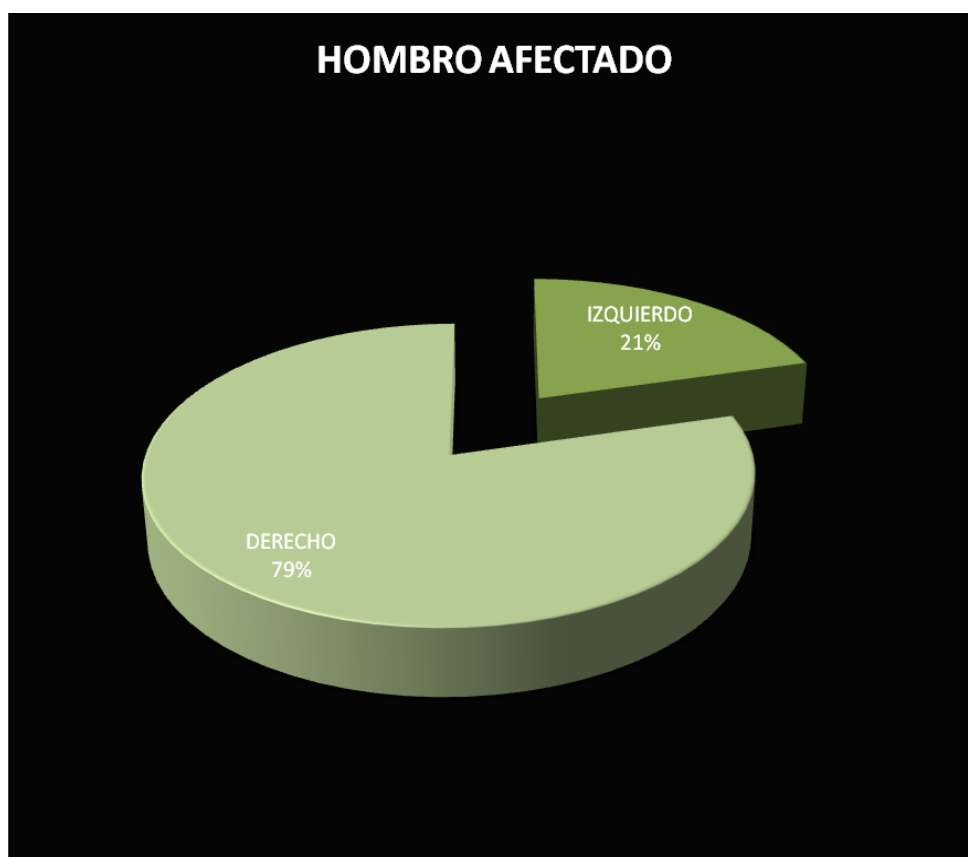

En cuanto al hombro más afectado fue el lado derecho con 27 pacientes representando el 79 % de la muestra, 7 pacientes lado izquierdo representando el 21 % de la muestra. (Cuadro 3, grafica 3)

**Cuadro 3.-** Relación de Hombro mas afectado.

HOMBRO AFECTADO	FRECUENCIA	PORCENTAJE
IZQUIERDO	7	21 %
DERECHO	27	79 %

**Grafica 3.-** Relación de Hombro mas afectado.

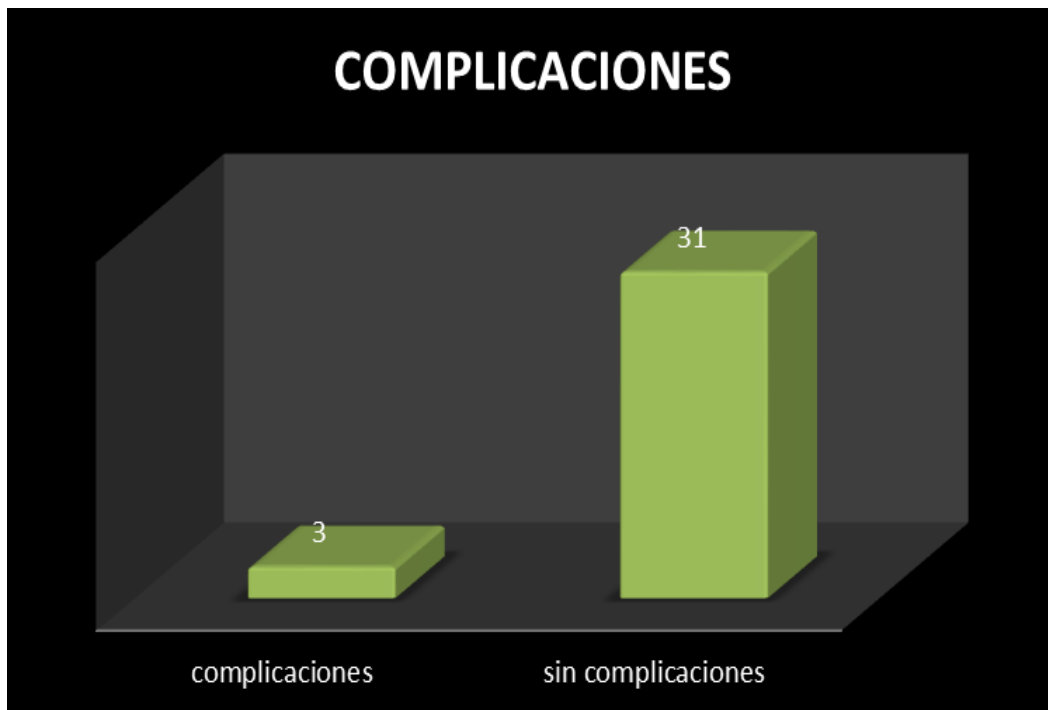

Encontramos 3 pacientes con complicaciones, representando 8.82 % de complicaciones, siendo un paciente con desanclaje, un paciente con ruptura de suturas, y uno con parestesias, correspondiendo cada uno con 2.94% del total de pacientes revisados. (Cuadro 4, grafica 4)

**Cuadro 4.-** Relación de complicaciones.

COMPLICACIONES	FRECUENCIA	PORCENTAJE
DESANCLAJE	1	2.94 %
RUPTURA SUTURAS	1	2.94 %
PARESTESIAS	1	2.94 %

**Grafica 4.-** Relación de complicaciones.

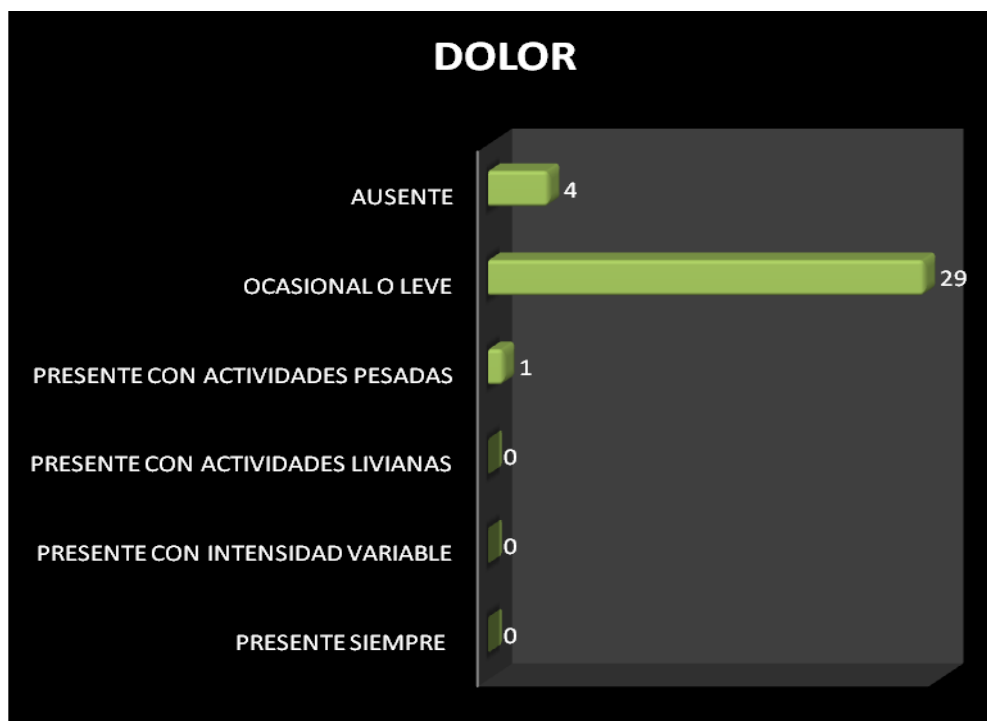


De acuerdo a la escala de la UCLA, el dolor postquirúrgico al mes del evento quirúrgico, se presentó con actividades pesadas en 1 paciente de los 34 revisados, correspondiendo a 2.94%, 29 pacientes presentaron dolor ocasional o leve correspondiendo a 85.29%, y en 4 pacientes estuvo ausente el dolor, siendo el 11.76% de los 34 revisados (Cuadro 5, grafica 5).

**Cuadro 5.-** Relación en cuanto a aparición de dolor.

<b>DOLOR DE ACUERDO A LA ESCALA DE LA UCLA</b>		
PRESENTE SIEMPRE	0	0%
PRESENTE CON INTENSIDAD VARIABLE	0	0%
PRESENTE CON ACTIVIDADES LIVIANAS	0	0%
PRESENTE CON ACTIVIDADES PESADAS	1	2.94%
OCASIONAL O LEVE	29	85.29%
AUSENTE	4	11.76%

**Grafica 5.-** Relación en cuanto a aparición de dolor.

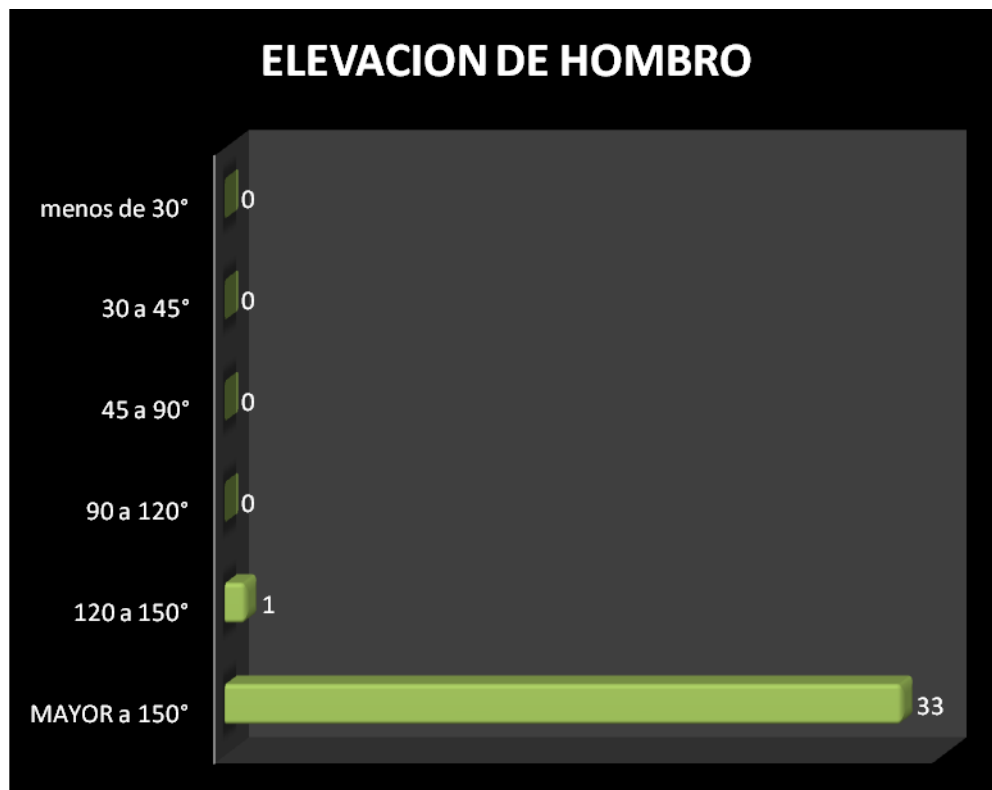


En cuanto a la funcionalidad del hombro en la elevación del mismo fue de 33 pacientes mayor a 150° en 33 pacientes al mes del evento quirúrgico, representando 97.05% del total de la muestra y 1 paciente con 120 a 150° de elevación del hombro correspondiendo a 2.94%. (Cuadro 6, grafica 6)

**Cuadro 6.-** Relación de elevación del hombro.

<b>ELEVACION DE HOMBRO</b>		
MAYOR a 150°	33	97.05%
120 a 150°	1	2.94%
90 a 120°	0	0%
45 a 90°	0	0%
30 a 45°	0	0%
menos de 30°	0	0%

**Grafica 6.-** Relación de elevación del hombro.

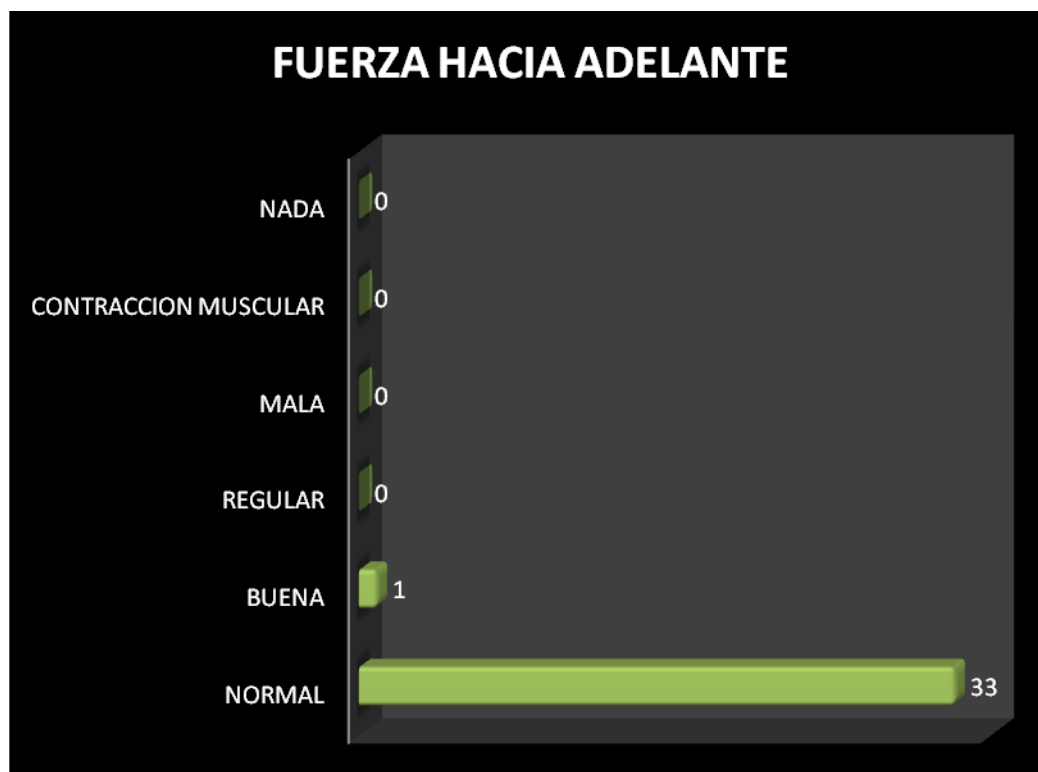


En relación de fuerza hacia adelante 33 pacientes la consideraron como normal de acuerdo a la escala de la UCLA, siendo el 97.05%, y buena en 1 paciente correspondiendo 2.94% (grafica 7, grafica 7).

**Cuadro 7.-** Relación de fuerza anterior de hombro.

<b>FUERZA HACIA ADELANTE</b>		
NORMAL	33	97.05%
BUENA	1	2.94%
REGULAR	0	0%
MALA	0	0%
CONTRACCION MUSCULAR	0	0%
NADA	0	0%

**Grafica 7.-** Relación de fuerza anterior de hombro.

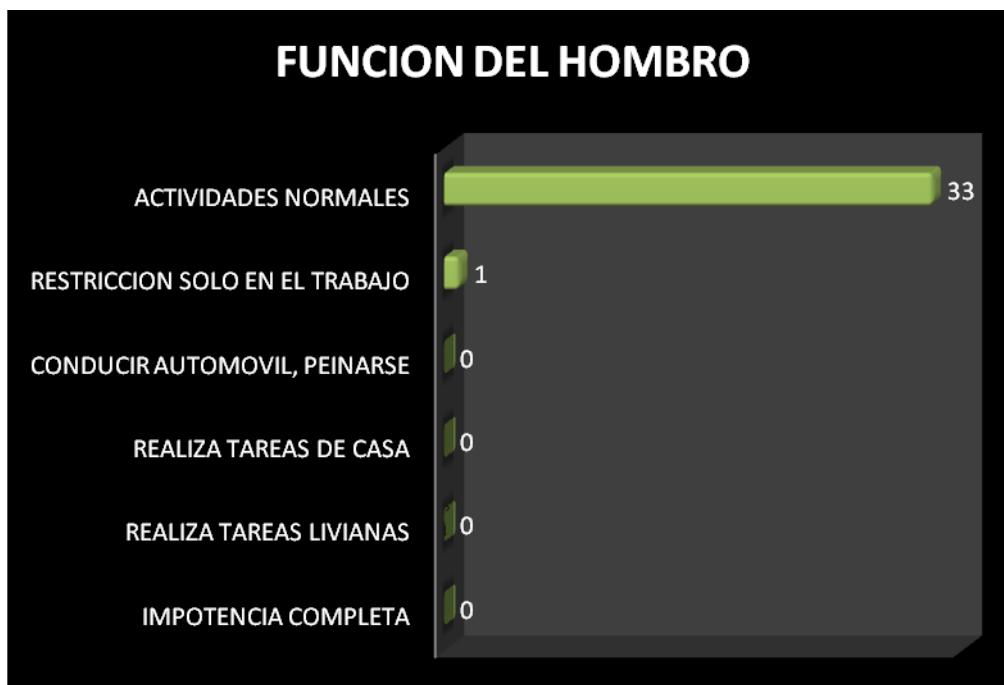

En relación a la función se encontró que 33 de los 34 pacientes realizan sus actividades normales, siendo el 97.05 % de la muestra, y 1 paciente con restricción solo en el trabajo, 2.94% del total de pacientes (cuadro 8, grafica 8).

**Cuadro 8.-** Relación de actividades que puede realizar.

<b>FUNCION</b>		
IMPOTENCIA COMPLETA	0	0%
REALIZA TAREAS LIVIANAS	0	0%
REALIZA TAREAS DE CASA	0	0%
CONducir AUTOMOVIL, PEINARSE	0	0%
RESTRICCION SOLO EN EL TRABAJO	1	2.94%
ACTIVIDADES NORMALES	33	97.05%

**Grafica 8.-** Relación de actividades que puede realizar.

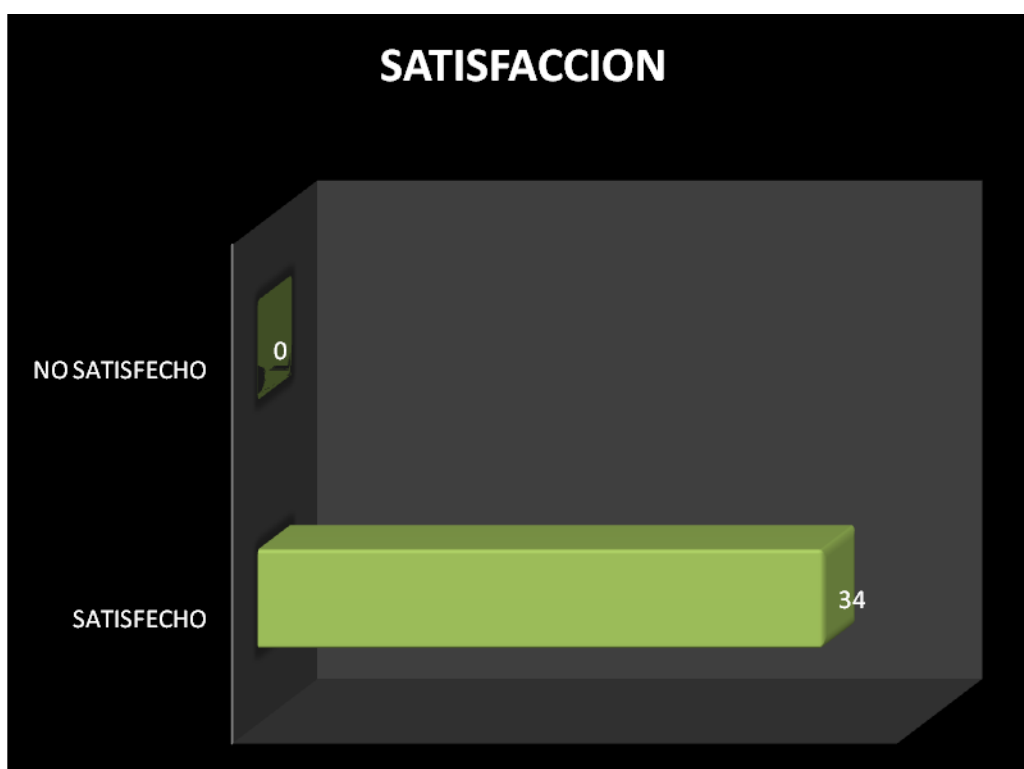


El total de pacientes que analizamos en este estudio estadístico y de acuerdo a la escala funcional de la UCLA menciono sentirse satisfecho con la cirugía correspondiendo al 100 % de la muestra (cuadro 9, grafica9).

**Cuadro 9.-** Relación de satisfacción postquirúrgica.

<b>SATISFACCION</b>		
SATISFECHO	34	100%
NO SATISFECHO	0	0%

**Grafica 9.-** Relación de satisfacción postquirúrgica.



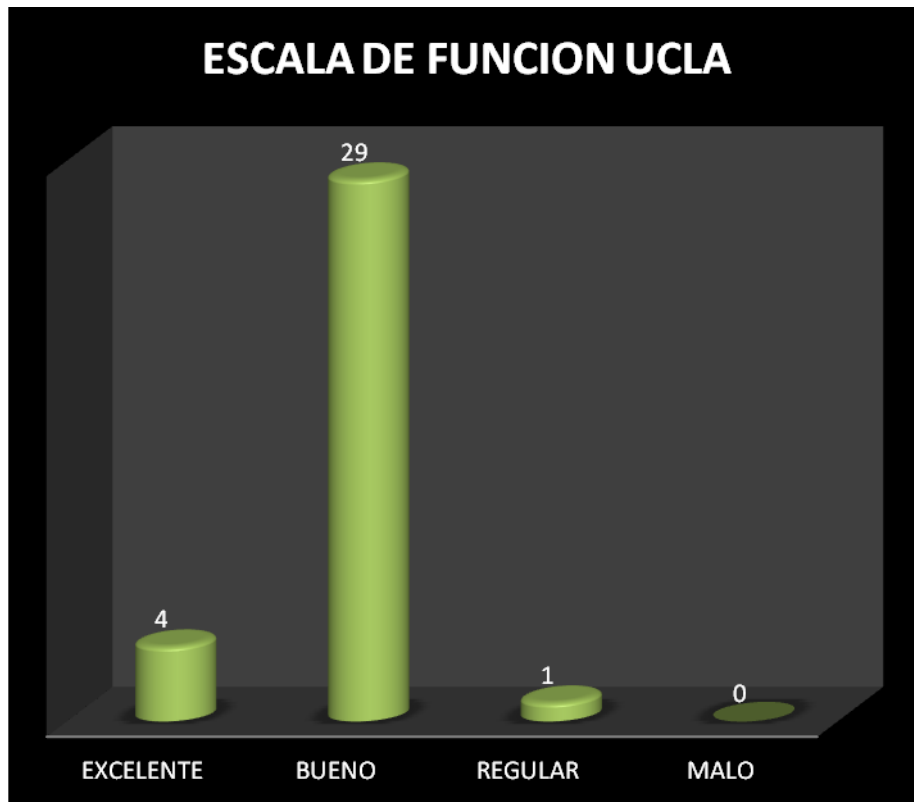


Y resultado funcional definitivo de acuerdo a la escala de hombro de la UCLA reportaron excelente 4 pacientes (11.7%), bueno 29 pacientes (85.29%), regular 1 (2.94%), (cuadro 10, grafica 10).

**Cuadro 10.-** Resultado funcional definitivo.

RESULTADO FUNCIONAL DE ACUERDO A LA UCLA	FRECUENCIA	PORCENTAJE
EXCELENTE	4	11.7%
BUENO	29	85.29 %
REGULAR	1	2.94 %
MALO	0	0 %

**Grafica 10.-** Resultado funcional definitivo.



## 10. ANALISIS DE RESULTADOS

Se obtuvieron los siguientes resultados con base al objetivo general: determinar la evolución postquirúrgica de acuerdo a la UCLA, de los pacientes con luxación acromioclavicular grado III en la escala de Rockwood, manejados con ancla artroscópica 5.0 y sutura doble fiber wire No.5 en el Centro Médico ISSEMyM en un periodo de dos años.

De acuerdo a la escala de la UCLA con respecto al dolor en el paciente con luxación acromioclavicular grado III, en un 11.76% fue referido como “ausente” con un ítem de 10 puntos, en un 85.29% como “ocasional o leve” con un ítem de 8 puntos, y en un 2.94% como presente con “actividades pesadas” con un ítem de 6 puntos.

La función del hombro descrita en la escala de UCLA se determinó con un porcentaje de 97.3% refiriendo que “permite hacer actividades normales” con un ítem de 10 puntos, 2.94 % de los pacientes presentaron “restricción solo en el trabajo” con un ítem de 8 puntos.

El 97.05% de los pacientes se refirió en la escala de la UCLA con una “flexión anterior de hombro mayor a 150 grados” con un ítem de 5 puntos, y 2.94% de los pacientes con una “flexión anterior del hombro de 120 a 150 grados”.

En cuanto a la fuerza hacia adelante nuestro estudio arrojó que 97.05% de los pacientes presentaba “fuerza normal” con un ítem dentro de la clasificación de la UCLA de 5 puntos, y 2.94% como buena con un ítem de 4 puntos.

De acuerdo a nuestros resultados en cuanto a edad de presentación tuvimos que la mayor parte de las lesiones se presenta en la tercera década de la vida representando el 73.5% de los pacientes que revisamos, comparándolo con Rockwood<sup>(22)</sup> que tuvo una presentación en el mismo grupo de edad de 75 %.

En relación al sexo nosotros encontramos que el 100% de los pacientes eran del sexo masculino y Rockwood<sup>22</sup> reporta 85 % de casos de presentación en pacientes del sexo masculino, el resto del sexo femenino, y la diferencia puede deberse al tamaño de la muestra utilizada por este autor.

La evaluación global del tratamiento del paciente, valorado por la escala de la UCLA, fue “satisfactoria” con un 100% de los casos determinado con un ítem de 5 puntos, y encontrando “resultado excelente” 11.7% de los casos con un ítem de 34 – 35 puntos, “bueno” 85.29% con un ítem de 28 - 33 puntos, “regular” 2.94% con un ítem de 21 - 27 puntos.

## **11. CONCLUSIONES.**

Con la población estudiada en nuestra institución, además de evaluar la evolución del estado postoperatorio de los pacientes con luxación acromioclavicular grado III, hemos podido determinar que el predominio de pacientes atendidos fue 100% (34 pacientes) del sexo masculino, el hombro derecho predominó en un 79% (27 pacientes), y el intervalo de edad que se registró más frecuentemente fue de los 20 a los 30 años con un 73.5%, con una media de 26 años.

Con respecto a la escala de la UCLA podemos mencionar que es un score que permite evaluar de forma rápida y sencilla, la evolución postquirúrgica del hombro con luxación acromioclavicular, ya que consta únicamente de 6 ítems, y no requiere de amplia experiencia por el examinador para poder aplicarse al paciente. Su rápida aplicación resta inversión de tiempo por parte del paciente y del encuestador, proporcionando un amplio panorama del estado del paciente.

Dicha escala tiene la desventaja de no poder aplicarse de forma preoperatoria pues dentro de sus ítems ya viene preestablecida la opción para describir la satisfacción del paciente posterior al evento quirúrgico.

La escala de la UCLA continúa siendo un parámetro que permite evaluar al paciente de forma global en unidades medicas donde el número de población derechohabiente exige una mayor velocidad de atención por parte del personal de salud y estos últimos ocupan un registro de la condición objetiva y subjetiva del estado del paciente con la misma rapidez.

Para poder confirmar con mayor exactitud lo anteriormente referido será necesario en el futuro desarrollar estudios longitudinales y con diferentes escalas que si lo permitan, a fin de describir un estado postquirúrgico avanzado de los pacientes.

## 12. BIBLIOGRAFIA

1. Adams FL. The Genuine Works of Hippocrates. X Edición. Edit. New York, William Wood 1886: 1180-1190.
2. Tyurina TV. age –related characteristics of the human acromioclavicular joint. Arkh Anat Gistol Embriol 2005; Núm 89: 75 – 81.
3. Bosworth BM. Complete acromioclavicular dislocation; N Eng J Med Núm 2008 241: 221 – 225.
4. DePalma AF; Surgery of the Shoulder, 2<sup>nd</sup> ed. Edit. JB Lippincott, Philadelphia 2007: 650 – 670.
5. Moseley HF; Athletic injuries to the shoulder region; Am J Surg 2008 Núm 98: 401 – 422.
6. Salter EG; Nasca RJ and Shelley BS. Anatomical observation on the acromioclavicular joint and supporting ligaments. Am J Sports Med 2005 Núm 15: 199 – 206.
7. Abbot LC, Saunders JB, Hagey H, and Jones EW. Surgical Approaches to the shoulder joint. J Bone Joint Surg Am 2005 Núm 31: 235 -255.
8. Johnston TB, Davies DV, and Davies F (eds): Gray's Anatomy, 32<sup>nd</sup> ed. London Longmans, Green 2008 756 – 780.
9. Codman EA. Rupture of the supraespinatus tendon and other lesions in or about the subacromial bursa. In The Shoulder. Boston: Thomas Todd 2007, 350 – 360.
10. Inman VT, Saunders JB, and Abbott LC: Observations on the function of the shoulder joint. J Bone Joint Surg 2006 Núm 26: 1 – 30.
11. Kennedy JC and Cameron H; Complete dislocation of the acromioclavicular joint. J Bone Joint Surg Br 2007 Núm 36: 202 – 208.
12. Allman FL. Fractures and ligamentous injuries of the clavicle and its articulation. J Bone Joint Surg Am 2009 Núm 49: 774 – 784.
13. Bateman JE. Athletic injuries about the shoulder in throwing and body contact sport. Clin Orthop 2006 Núm 23: 75 – 83.

14. Bearden JM, Hughston JC and Whatley GS. Acromioclavicular dislocation, method of treatment. J Sport Med 2001 Núm 1: 5 – 17.
15. Behling F. Treatment of acromioclavicular separations. Orthop Clin North Am 2006 Núm 4: 747 – 757.
16. Cadenat FM. The treatment of dislocations and fractures of the outer end of the clavicle. Int Clin 2008 Núm 1: 145 – 169.
17. Kennedy JC. Complete dislocation of the acromioclavicular joint: 14 years later. J Trauma 2003 Núm 8: 311 – 318.
18. Lucas DB. Biomechanics of the shoulder joint, Arch Surg 2001 Núm 107: 425 – 432.
19. Bearn JG. Direct observations on the function of the capsule of the sternoclavicular joint in clavicle support; J Anat 2002 Núm 101: 159 – 170.
20. Alldredge RH. Surgical treatment of acromioclavicular dislocations. Clin Orthop 2005 Núm 63: 262 – 263.
21. Zaricznyj B. Late reconstruction of the ligaments following acromioclavicular separation. J Bone Joint Surg Am 2004 Núm 58: 792 – 795.
22. Rockwood, Matsen, Wirth. Hombro, Tomo I, Capítulo 12: 521 -600.
23. Campbell. Cirugía Ortopédica, Decima Edición, Volumen Uno, Capítulo 57: 3178 – 3185

### 13.ANEXOS

## Escala de hombro de la UCLA

<b>DOLOR</b>	
Presente siempre e invariable. Necesita medicación analgésica fuerte.	1
Presente siempre con intensidad variable. Medicación analgésica fuerte ocasional	2
Presente durante actividades livianas. Aine frecuente.	4
Presente durante actividades pesadas. Aine ocasional	6
Ocasional o leve	8
Ausente	10

<b>Elevación anterior de HOMBRO</b>	
Mayor a 150°	5
120° a 150°	4
90° a 120°	3
45° a 90°	2
30° a 45°	1
Menos de 30°	0

<b>FUERZA HACIA ADELANTE</b>	
Normal	5
Buena	4
Regular	3
Mala	2
Contracción muscular	1
Nada	0

<b>FUNCION</b>	
Impotencia funcional completa	1
Posibilidad de realizar tareas livianas.	2
Capacidad para realizar tareas de la casa o la mayoría de las AVD.	4
A lo anterior se agrega conducir automóvil, peinarse, vestirse, abrocharse el soutiën	6
Restricción ligera solo en el trabajo por encima de la horizontal del hombro.	8
Actividades normales	10

<b>SATISFACCIÓN del PACIENTE</b>	
Satisfecho	5
No satisfecho	0

Excelente	34 – 35 puntos
Bueno	28 – 33 puntos
Regular	21 – 27 puntos
Malo	0 – 20 puntos

HOJA CONCENTRACION DE DATOS:

NOMBRE:	
SEXO:	
EDAD:	
HOMBRO AFECTADO:	
AFILIACION ISSEMYM:	
FECHA DE CIRUGIA:	
PUNTAJE DE LA UCLA:	
CLINICA DE UMF:	
DOMICILIO:	
TELEFONO:	
EDO. CIVIL:	